

一般演題10-2

CVカテーテル抜去時に起こった脳空気塞栓症に対し高気圧酸素治療を施行した1症例

栗原かおる¹⁾ 村上史和¹⁾ 手塚まなみ¹⁾
 中島隆行¹⁾ 浦志崇久¹⁾ 川畑方博²⁾
 間野正衛²⁾

- 1) 社会福祉法人恩賜財団 済生会二日市病院 臨床工学会
 2) 社会福祉法人恩賜財団 済生会二日市病院 外科

【症例】

60歳 女性
 既往歴：偏頭痛
 病歴：
 3/1 右側腹部痛出現
 3/4 近医受診にて肝腫瘍認められ当院紹介受診
 3/9 巨大肝腫瘍にて肝右葉切除術施行
 3/15 CVカテーテル抜去施行後より意識レベル低下
 緊急頭部CT・MRIにて脳空気塞栓症と診断

【初回時現症】

右鎖骨下留置のCVカテーテル抜去後、止血中に意識レベル低下が出現、緊急CT・MRI施行し脳空気塞栓症と診断された。発症より2時間後のHBO開始時は、意識レベル1~2、眼球右方偏移あり、痙攣なし、左片麻痺、知覚麻痺あり(MMT左上下肢:0)、応答良好だが若干見当識障害がある様子であった。

【画像所見】

発症約20分後の頭部CTでは、右側優位に大脳脳表にairを散見しており頭部MRIでは右前頭葉や頭頂葉に拡散強調像で高信号域を認め、T₂*やT₁強調像、FLAIR像で右前頭葉にairと思われる斑状の低信号域が認められた。(図1)左小脳半球にも拡散強調像にて異常高信号を認めたMRAでは主幹動脈に高度狭窄や閉塞は認められなかった。この事より脳空気塞栓症と診断された。

【経過】

発症当日より高気圧酸素療法及びエダラボン投与、発症2日目よりリハビリが開始となった。本来ならば第2種装置保有施設へ転院しT6施行であるが、患者家族への病状説明にて転院は希望されなかった為当院での出来る限りの治療となった。

高気圧酸素治療は、発症約2時間後に開始し、2気圧の治療を行った。

発症2日目までは2気圧の治療を行い、改善が乏しいとのことにて発症3日目から6日目まで2.8気圧施行したが、改善傾向認めその後は2気圧での治療を行い発症20日目までtotal 16回の高気圧酸素治療を行った。(図2)

発症当日は、MMT左上下肢0、Brunnstrom stage:1~2であったが、徐々に改善傾向となり発症20日目にはMMT4の軽度片麻痺、介助にて20m程歩行可能となっていた。

その後もリハビリ継続し、発症48日目には、Brunnstrom stage:4・手指5、自立歩行もできるようになりリハビリ施設への転院となった。

発症2日目(HBO2回目)の頭部MRIは、発症日同様右前頭葉皮質、左小脳半球に梗塞による信号変化がみられ、発症日より明瞭化している。また、新たな梗塞の出現はみられなかった。発症6日目(HBO6回目)では、右前頭葉や頭頂葉においては拡散強調像の高信号域がさらに明瞭化していた。左小脳半球の病変部は、拡散強調像やT₂強調像での異常信号域が若干目立たなくなっていた。(図3)発症から30日目には、右前頭葉および頭頂葉の皮質に見られた拡散強調像での異常高信号はさらに消退していた。(図4)

【まとめ】

CVカテーテル抜去後に脳空気塞栓症を発症し、エダラボン投与・HBOを早期より開始した結果、改善を認め早期のHBOが奏効した症例を経験した。

この症例は、他院での治療を希望されなかったため、当

院の第1種装置・酸素加圧での治療を行ったが、第1種装置(酸素加圧)での2.8気圧、脳空気塞栓症治療に躊躇し初回から2.8ATAを選択できなかった事は今後検討としている。

また、この症例は後に経食道エコー・胸部造影CTにて右肺動静脈瘻を認め、奇異性脳空気塞栓症であったことが分かったが、医原性空気塞栓は今後もありうることであり、当院でも対応の検討が必要であると痛感した症例であった。

今後の課題として、第2種装置保有施設との連携、第1種装置での対応など再圧治療のマニュアル化、医師の啓発、技士の養成にさらに取り組む必要がある。

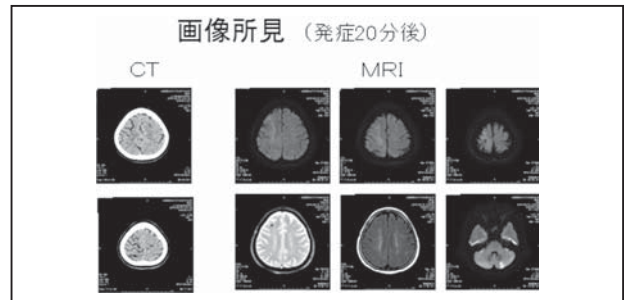


図1

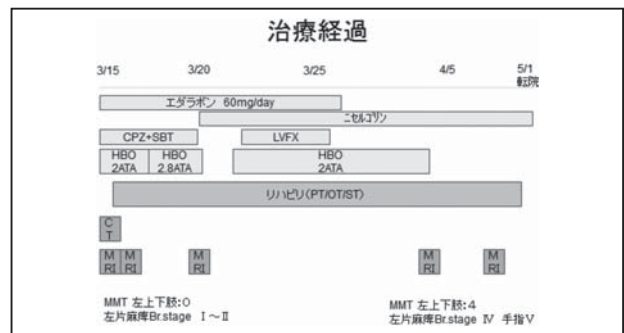


図2

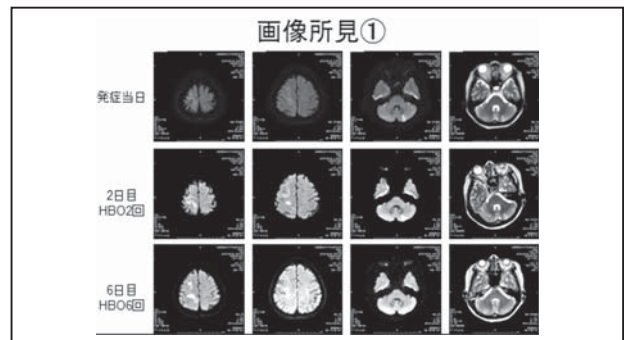


図3

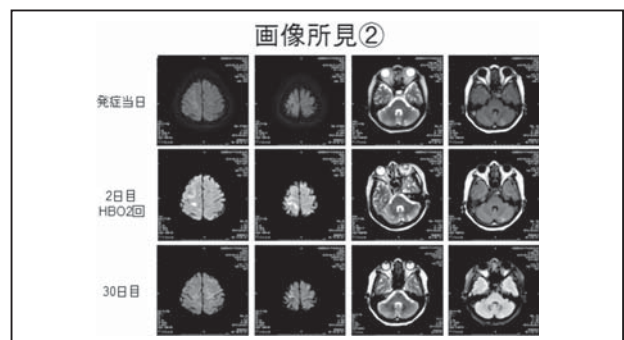


図4