一般演題3-1
薬剤性(シクロホスファミド)出血性膀胱炎に対して高気圧酸素療法が奏効した1例

松田健太郎　大江与喜子　名川博之
医療法人財団樹徳会　上ヶ原病院

【はじめに】放射線性出血性膀胱炎に対する高気圧酸素療法（HBO）は多くの症例が経験され有効性はほぼ確立されており，当院でも有効症例を数多く経験している。しかし，平成23年厚生労働省より発行されている重篤副作用疾患別対応マニュアル，出血性膀胱炎の項にはHBOが提言されているにもかかわらず薬剤性に対して実施した報告は無いとされている。今回，間質性肺炎の治療に使用したシクロホスファミド（CPA）が原因と見られる出血性膀胱炎にHBOを試み有効な結果を得た1例を経験したので報告する。

【症例】66歳女性，平成10年皮膚筋炎・間質性肺炎と診断，ステロイド治療を受けていた。平成14年に低悪性度の膀胱癌で経尿道的膀胱腫瘍切除術を施行された。平成19年間質性肺炎増悪のためCPA50mg/dayを併用，平成25年5月頃より出血性膀胱炎を頻回に発症するようになり，経尿道的止血術を3回実施されていたが，効果は一時的な止血にとどまっていた。11月から出血が増悪，月に10単位の輸血を要していた。12月24日に当院入院，入院当日よりHBOを第1種装置（SECHRIST 2500B），2ATA保圧60分にて開始した。入院時，RBC234万/μl，Hb7.4g/dl，入院後も血尿は続きHb値が4.0～5.0前後に低下するため月に8単位前後輸血を行いながらHBOを継続した。翌年3月HBO 50回を超えた頃よりHb値は10.0～12.0と上昇し，2月25日4単位の輸血を最後に，5月末90回目のHBOをもって終了とした。（**図1**）

【その後の経過】現在まで輸血を行うような出血はない。しかし，肉眼的な血尿が出現したため，泌尿器科医との対診の上，再燃として再度HBOを70回実施し，既に2ヶ月近く肉眼的な血尿がないまま現在に至っている。

【考察】CPAは活性代謝産物が腎から尿中に排泄され，それが直接的に尿路上皮細胞を障害する。原因が放射線性であれ，薬剤性であれ，膀胱上皮細胞が直接傷害された状態にHBOが組織の修復を促進したと考えられる。また，放射線性と同様に根気強くHBOを続ける事が必要であると考える。

【結語】メスナの登場以来CPA大量投与による出血性膀胱炎の発症は殆ど回避されるようになったが，本症例のように少量の経口投与でも発症する出血性膀胱炎も見過ごせない。大量の輸血を要した膀胱出血が，完全ではないまでも輸血不要となり良好なQOLが保たれていることは評価に値するものである。

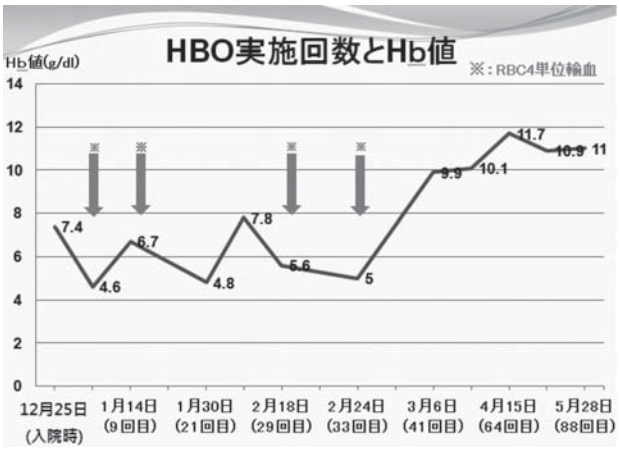

図1　HBO実施回数とHb値の変化

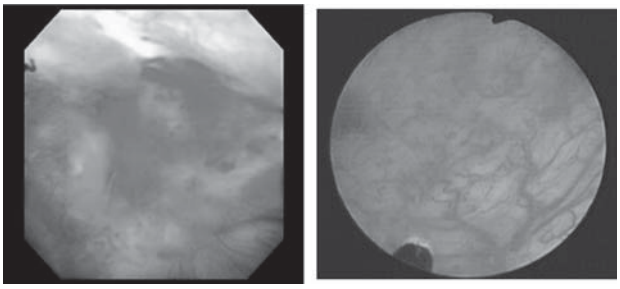

HBO導入前の膀胱鏡

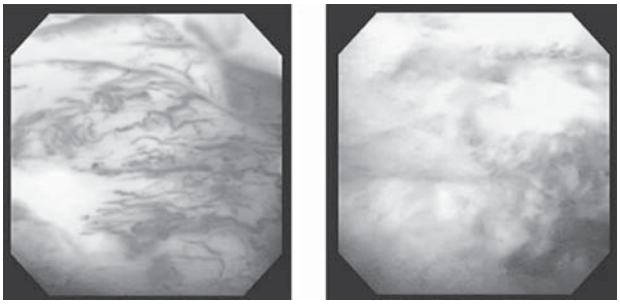

HBO54回終了時点の膀胱鏡

【参考文献】

1）厚生労働省：重篤副作用疾患別対応マニュアル　平成23年発行