ワークショップWS1-3
前立腺癌，子宮頸癌，膀胱癌，直腸癌の放射線治療により生じた放射性膀胱炎に対する高気圧酸素治療の長期予後

中田瑛浩[1)]　吉田泰行[1)]　中田浩子[2)]
中島康代[1)]　藤平威夫[1)]　久保田洋子[3)]
安蒜　聡[6)]　宮崎　勝[4)]　伊藤晴夫[5)]
唐澤久美子[7)]

1)　栗山中央病院
2)　同愛記念病院
3)　公立置賜総合病院
4)　千葉大学医学部臓器制御外科
5)　千葉大学医学部泌尿器科
6)　千葉県立大網総合病院
7)　放射線医科学総合研究所重粒子医科学センター病院

はじめに：放射線膀胱炎に対する高気圧酸素（HBO）治療はWeissが10年間フォローし，その有効性を強調したが[1)]，大多数の報告は短期間であり，適切なコントロールはなく効果を疑問視するむきもある[2)]。筆者は本疾患患者を長期フォローし，長期成績を示すとともに，HBO治療がなぜ有効か？患者を苦しめる症状は何か？血尿をどのようにとめるか？反復治療は有効か？などを中心に示す。

対象および方法：1988.1～2012.2までの24年間に86例の放射性膀胱炎患者をHBO治療した。初診時年齢は66±9歳であった。照射対象となった骨盤腔内の原疾患は前立腺癌 41例，子宮頸癌 24例，膀胱癌 18例，直腸癌 3例であった。放射線量 64±9 Gyで生じた病変に対してHBO治療を61±9回施行した。治療成績は客観的症状，主観的症状に大別し5段階評価した。症状の重症度はSOMA scaleをmodifyした方法[3)]にて判定した。膀胱鏡検査時に生検した組織の一部は5% TCAにてホモジェネートし，fibrous protein を分析した[4)]（Fig.1）。

結果：客観的症状の主症状である血尿は2年間で著しく改善した。血尿の状態，輸血必要量も減り，膀胱鏡所見も改善した。12年間の改善率は有意であった。主観的症状も同様に改善した。とくにirritative scoreの改善率はobstructive scoreのそれより効率がよかった。QOL scoreの改善は著しく（p<0.005）（Fig.2),とくに肉眼的血尿の消失，尿流がスムーズになること，夜間頻尿や尿意促迫の改善がQOLをよくすることが判明した（Table 1)。再発は25%にみられ追加治療で高い有効率（87%）を示した。膀胱の生検組織はHBO治療前，以下のごとくに変動した。collagen：103±44，215±59,110±49. non-collagenous protein：147±70，270±67，144±66. elastin：66±14,61±12,91±30 それぞれmg/gであった。

考察：HBO治療でもっとも有効な時期は治療後約2年で，その後の有効率は軽度に減少した。同様な成績は前立腺癌患者に対するHBO治療でも同様であった（Table 2）[4)]。再発例にはHBO治療のほかにTable 3に示すような追加治療もときには必要であろう。放射線障害により生じた病変の修復にcollagen,non-collagenous proteinの代謝更新が関与し，最終的にはfibrosisが改善されると推測される。

結語：HBO治療は12年間で80%に近い改善率を示し，輸血もほとんど不要となった。本治療は重篤な血尿，夜間頻尿，尿意促迫を軽減し，QOL scoreを改善した。副作用はほとんどなく長期治療も可能と推測された。しかし治療効果が不十分な症例には他の治療法との併用，新たな治療法の開発が期待される。

【文献】

1）Weiss JP et al：Primary treatment of radiation-induced hemorrhagic cystitis with hyperbaric oxygen：10-year experience. J Urol 1994；51：1514-1517.
2）Mohamad Al-Ali B et al：Is treatment of of hemorrhagic cystitis with hyperbaric oxygen effective ? Urol Int 2010；84：467-470.
3）Nakada T et al：Hyperbaricc oxygen therapy for radiation cystitis in patients with prostate cancer：a long-term follow-up study. Urol Int 2012；89：208-214.
4）Nakada T et al：Increased vascular collagen and non-collagenous protein synthesis contributes to sustain chronic phase of two-kidney one clip renovascular hypertension. J Urol 156；1108-1185, 1996.

Fig.1

Fig.2



Table.1



Table.2

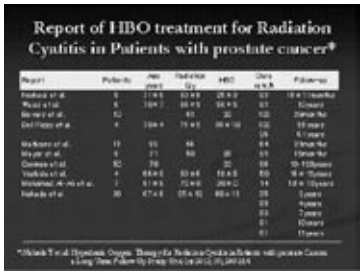
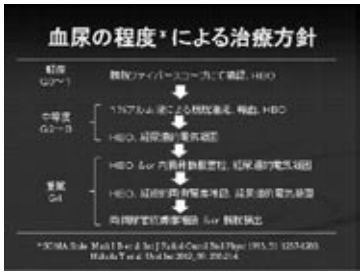
Table.3