

●特集・血流障害と高気圧酸素治療

脳血管障害の高気圧酸素治療

川村伸悟* 安井信之*

キーワード：脳虚血，くも膜下出血，脳内出血，高気圧酸素治療

Hyperbaric Oxygen Therapy For Cerebrovascular Diseases

Shingo Kawamura* Nobuyuku Yasui*

*Department of Surgical Neurology, Research Institute for Brain and Blood Vessels-AKITA, Akita, Japan

The effects and limitations of hyperbaric oxygen therapy (HBO) on such cerebrovascular diseases as cerebral ischemia, subarachnoid hemorrhage, and intracerebral hemorrhage, are reviewed. Although it has previously been expected that HBO has therapeutic effects on brain ischemia, brain edema, and post-stroke neurological deficits, there have been few pathophysiological investigations on HBO effects. Therefore, we studied the HBO effects by evaluating electrophysiological brain functions (electroencephalography and somatosensory evoked potentials), measuring cerebral blood flow and oxygen metabolism, and recording intracranial pressure. All of the clinical data obtained have indicated that although HBO may be effective on only a very small number of patients during a very limited period, these effects are temporary. The HBO-treated patients did not have better neurological outcomes when compared with untreated patients. Our animal studies using a rat model of middle cerebral artery occlusion have agreed with these clinical results: the therapeutic effects of HBO on experimental focal brain ischemia are temporary, even though HBO may delay infarction processes. In conclusion, HBO can not alter the final outcomes of cerebrovascular diseases. HBO indications should be carefully considered because of such side effects as oxygen toxicity and the rebound phenomenon of

intracranial pressure.

Keywords :

Cerebral ischemia
Subarachnoid hemorrhage
Intracerebral hemorrhage
Hyperbaric oxygen therapy

はじめに

高気圧酸素治療 (hyperbaric oxygen therapy: HBO) は、脳血管障害による脳虚血や脳浮腫、脳卒中後遺症などに有効であり、脳虚血に対する血行再建術の適応を決定する判定手段としても応用されてきた^{1)~6)}。また、非侵襲的治療であること、酸素や治療機器の入手、取り扱いが比較的容易であることなどから、HBOは多くの施設で脳血管障害患者に適応されている。しかし、病態生理学的な立場から脳血管障害に対するHBOの効果を検討した報告は少なく、その効果に限界があることも指摘されている^{7)~10)}。

著者らは、1983年、高気圧環境下における病態生理の検討を主な目的とした大型HBO装置を秋田脳研に導入し、脳血管障害臨床例に対するHBOの効果を経験してきた。また、ラット局所脳虚血モデルを用い、脳虚血に対するHBOや大気圧下純酸素治療の効果も報告してきた。本稿では、秋田脳研で得られたこれまでの知見を基に、脳血管障害に対するHBOの効果と限界を述べる。

*秋田県立脳血管研究センター脳神経外科

脳虚血（閉塞性脳血管障害）

HBOは血漿中の溶存酸素を物理的に高めて著しい高酸素血症をもたらす、組織への酸素供給が高まることにより脳酸素代謝は改善すると考えられてきた¹¹⁾。一方、高酸素血症により血管収縮がもたらされ、脳血流量(cerebral blood flow: CBF)は減少する¹²⁾¹³⁾¹⁴⁾。血管収縮に伴う血管床の減少により脳血液量(cerebral blood volume: CBV)は減少し、結果的に頭蓋内圧(intracranial pressure: ICP)は低下する。脳虚血は二次的に脳浮腫をもたらすのが、酸素供給増加とCBV減少との二重効果(dual effect)が脳浮腫改善効果に関与していると考えられている¹⁵⁾。従って、CBF減少にもかかわらず、HBOによる酸素供給増加とICP低下が脳虚血を改善させると期待されてきた。

しかし、HBO終了とともに血管収縮は回復するため、ICPや脳虚血に対する効果が持続するとは考えにくい¹⁴⁾。また、虚血脳においてさらにCBFが減少することの危険性や酸素毒性についての配慮が必要である。著者らは、病的脳の酸素毒性と関係すると思われるHBO下でのけいれん発作や脳波異常を経験している⁹⁾。虚血脳における脂質過酸化反応や酸素依存性フリーラジカル反応なども考え合わせると、脳虚血におけるHBOは、常に安全で有用とは限らないと考えられる。Demopoulosらは脂質過酸化反応が細胞膜の構造や機能に悪影響を及ぼすことを指摘しており、脳虚血は細胞膜内で一連のフリーラジカル反応を引き起こすと考えられている¹⁶⁾¹⁷⁾。Kogureらによれば、側副血行や血流再開によって虚血組織に酸素が回復してくることにより梗塞巣内の脂質過酸化反応が始まる¹⁸⁾。Siesjöらは、不完全虚血よりも完全虚血の方が有意に脳エネルギー代謝の回復が良好であることを示し、一過性脳虚血の神経細胞障害に酸素依存性の機序が関与すると強調している¹⁹⁾²⁰⁾。

以上の報告から、「酸素は両刃の刀である」あるいは「酸素には毒性がある」との認識を持つことができる。また、脳虚血臨床例において、HBOが有効な症例や時期は極く限られているという事実がある。脳血管撮影で診断された主幹動脈閉塞症例を対象として、電気生理学的な脳機能と脳循環

酸素代謝を指標としてHBOの効果を検討した結果を以下に紹介する²¹⁾。症例を提示する。

図1は、右片麻痺、全失語で発症した左内頸動脈(ICA)閉塞症例(53才、男)の脳血管撮影所見である。入院時のコンピュータ断層撮影(computed tomography, CT)では患側大脳半球に異常を認めなかったが、発症24日目のCTでは左傍側脳室白質に小梗塞を認めている。図2に、発症3日目に施行したポジトロンCT(PET)の所見を示した。左半球のCBFが低下しているが、酸素摂取率(oxygen extraction fraction: OEF)は亢進し、酸素代謝率(cerebral metabolic rate of oxygen: CMRO₂)の低下は軽度で留まっていた。即ち、misery perfusionの還流状態にあった²²⁾。発症1か月後の脳波では、左半球の徐波が多くα波が少ないという所見であった(図3 a)。引き続き大気圧下で純酸素吸入を行うと、左半球の徐波が減少、α波が増加した(図3 b)。つまり、酸素投与による脳機能の回復性が示され、HBOの有効性が示唆された。発症3か月後のPET所見ではOEF亢進を認めず、CBF、CMRO₂ともに低下したcoupled perfusionの還流状態であった(図4)。同時期に施行した脳波では、左半球に徐波化を認め、HBOによる改善を認めなかった。神経症状が発症5日目より改善したため、HBOや血行再建術を適応せず、3か月後に軽度の感覚性失語を後遺して自宅退院した。

図5に、PET測定とHBO前後での脳波測定とを10日以内の間隔で施行した22例の結果をまとめた。閉塞部位はICAまたは中大脳動脈(MCA)で、加圧前(1 ATA, 空気吸入)、HBO中(2 ATA, 純酸素吸入)、加圧後(1 ATA, 空気吸入)に脳波測定を行った。そして、HBO中に患側半球で徐波成分減少とαまたはβ波増加をみた時、HBOにより脳機能が改善したものと判定した。HBO中に脳波が改善したのはICA閉塞例に限られた。misery perfusionの症例6例は、全例が側副血行は良好でHBO中に脳波の改善を示したICA閉塞例であった。既に酸素代謝も低下したcoupled perfusion症例では、脳波の改善はほとんど認めず、HBOによる脳機能回復を望めないと考えられた。側副血行を軟膜循環に頼るMCA閉塞例では側副血行が不良のことが多く、HBO中の脳波が改善する症例は特に発症2週以後では皆

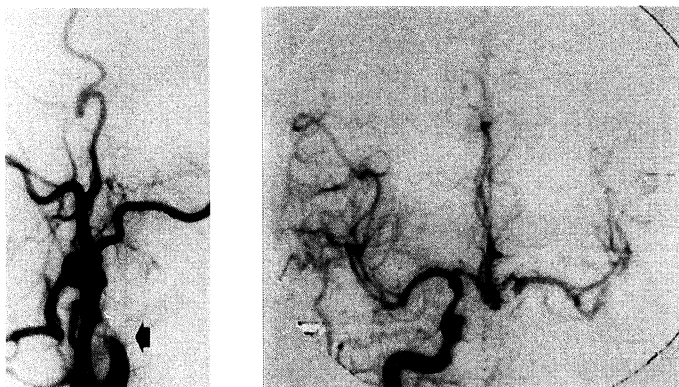


図1 脳血管撮影所見

左総頸動脈撮影側画像(左)は、左頸部 ICA の完全閉塞を示した(矢印)。右内頸動脈撮影正画像(右)は、前交通動脈を介する左 ICA 系への良好な側副血行 (cross filling) を示した。

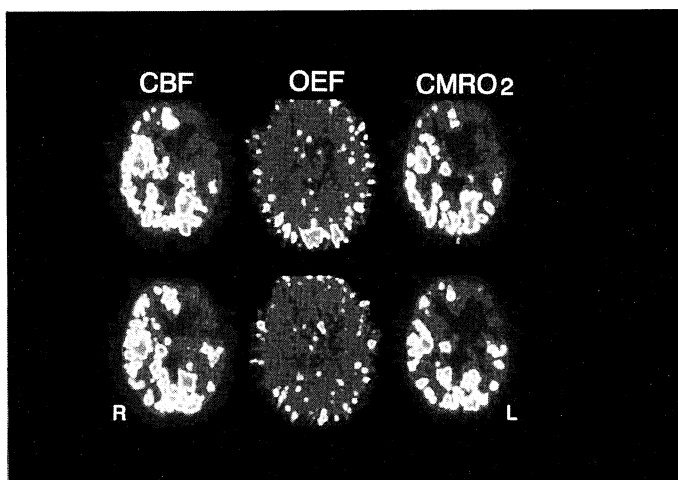


図2 発症3日目のPET所見(図1と同一例)

左=脳血流量, 中=酸素摂取率, 右=酸素代謝率, 赤色明調ほど高値, 青色暗調ほど低値。

無であった²¹⁾。

虚血脳には、CBF 低下にもかかわらず酸素代謝を何とか保ち、梗塞に至らず可逆的な脳組織 (ischemic penumbra) が存在しうる²³⁾。HBO は、penumbra が脳梗塞に進行することを抑制する治療法として期待されてきた。しかし、実際には penumbra の範囲は非常に狭いため、たとえ HBO により penumbra 域が救われたとしても臨床症状の改善に至らないと考えられる。また、HBO は

脳循環を改善させる治療ではなく、側副血行が乏しい場合には虚血脳組織に運ばれる酸素も乏しくなる。既に coupled perfusion の状態や梗塞に至り、脳酸素代謝の障害が高度ならば、HBO の効果は期待できない。

脳梗塞の経時的な脳循環代謝を PET を用いて観察すると、比較的に酸素代謝が温存された misery perfusion の還流状態は長く持続せず、発症後のきわめて短い時期にのみ存在する²⁴⁾。その後、脳

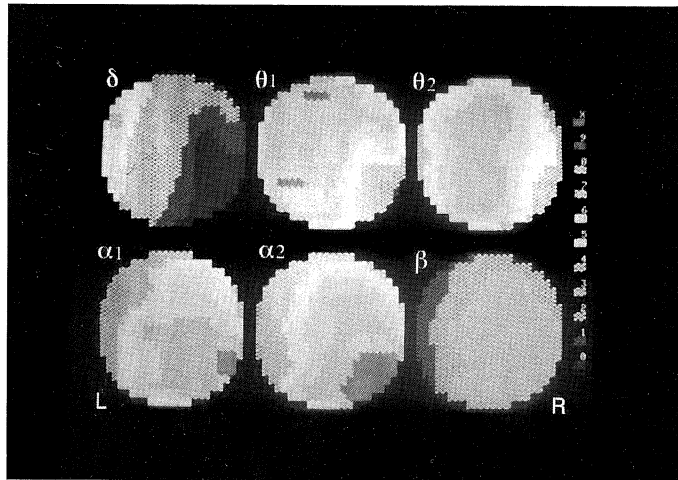


図3 a

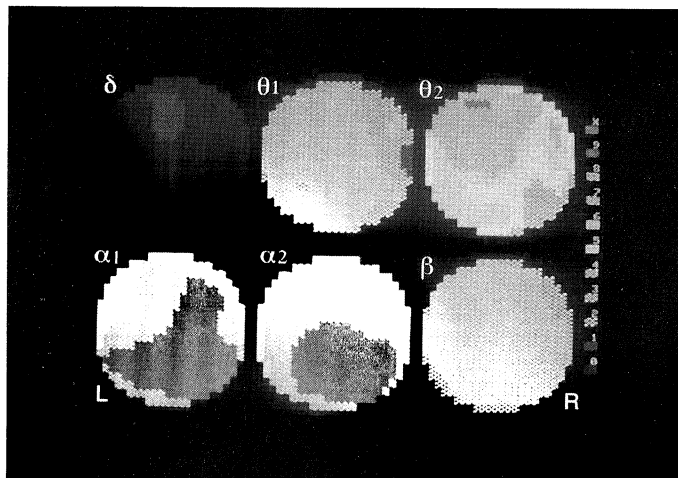


図3 b

図3 図1と同一例の発症1か月後の脳波2次元トポグラフィ

- a. 1 ATA, 空気吸入,
- b. 1 ATA, 純酸素吸入.

周波数帯域は、 $2\text{ Hz} \leq \delta$ 波 $< 4\text{ Hz}$, $4\text{ Hz} \leq \theta_1$ 波 $< 6\text{ Hz}$, $6\text{ Hz} \leq \theta_2$ 波 $< 8\text{ Hz}$, $8\text{ Hz} \leq \alpha_1$ 波 $< 10\text{ Hz}$, $10\text{ Hz} \leq \alpha_2$ 波 $< 13\text{ Hz}$, $13\text{ Hz} \leq \beta$ 波 $< 20\text{ Hz}$ である。出現量の多→少により、赤→青に色調を変えている。

酸素代謝は急激に低下し、回復しない。HBOの有効性が期待できるのは、脳代謝障害が可逆的な misery perfusion の状態に限定されると思われる。しかし、HBOにより超急性期の脳酸素代謝を一時的にせよ改善できたとしても、一日数回(数時間)のHBOが脳虚血の病態進行を完全に止められるとは考えがたい。

misery perfusion の病態を発症3ヶ月以降の慢性期にも認める症例が、稀ながら存在する(図5)。これらの症例は側副血行の良好な例で、血行再建術を適応すべき症例と考えられる²⁵⁾。従って、HBOの適応は側副血行の発達した極く一部の主幹動脈閉塞症例の限られた時期にのみあるが、あくまで補助的な治療法と考えられる。穿通枝域梗

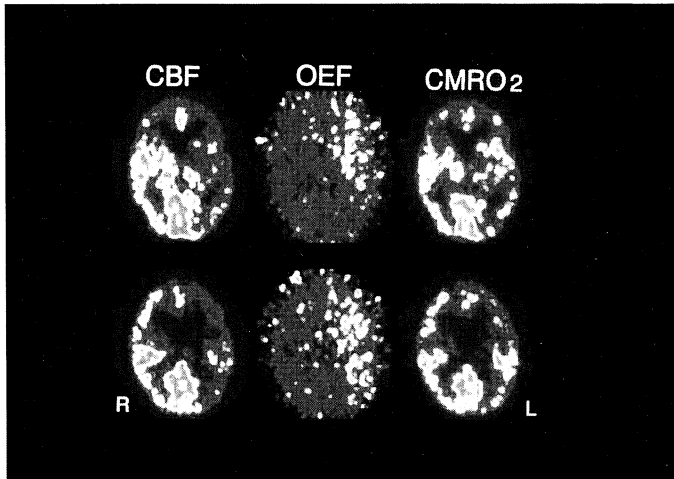


図4 発症3か月後のPET所見(図1と同一例)

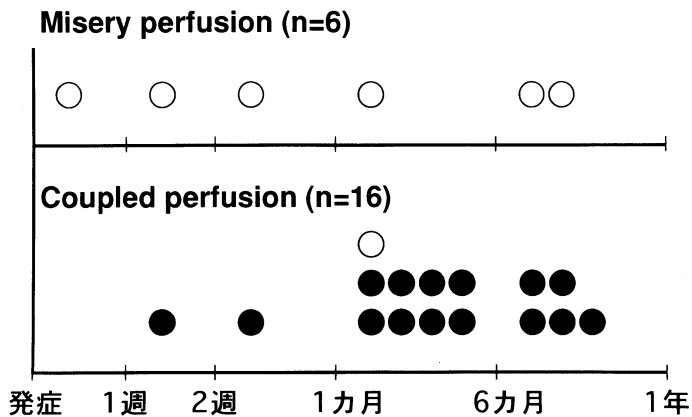


図5 主幹脳動脈閉塞症例におけるHBO中の脳波変化
PET所見から, misery perfusion 症例(上)と coupled perfusion 症例(下)とに分けた。○=脳波改善例

塞などにより既に梗塞に至った脳組織は、いかなる治療にても再生しない。梗塞巣が広汎で著しい脳浮腫を伴い意識障害も有する症例では、救命を目的にした減圧手術の適応を検討すべきで、HBOの適応はない。慢性期には早期の離床とリハビリ開始が重要であり、HBOを行うことで訓練の開始が遅れることがあってはならない。

HBOや大気圧下純酸素治療のラット局所脳虚血に対する効果は、上述の臨床結果とよく一致する^{26)~29)}。ラットの左MCAを閉塞し、組織学的に

梗塞巣体積を測定してHBOの効果を検討した結果、閉塞後4時間の時点では梗塞巣縮小効果を認めた(表1)。しかし、全く同じ治療を行って24時間後の組織所見を検討すると、梗塞体積の有意な縮小は認めなかった。治療時間を延長しても、HBOの有効性はなかった。つまり、HBOは、ラット局所脳虚血後の梗塞過程を遅らせることはできても、その効果は一時的であった。

以上より、脳虚血におけるHBOは、発症早期の少数例で治療効果を期待できるものの、その効果

表1 ラット中大脳動脈閉塞後の脳梗塞巣体積

治療群	虚血時間	ラット数	梗塞体積(平均±SD)
A: 1ATA, 空気吸入	4時間	10	28±6%
B: 酸素吸入, 2ATA で30分 (閉塞後2.5-3.5時間 HBO)	4時間	10	18±10% p<0.05 vs control
C: 1ATA, 空気吸入	24時間	10	30±9%
D: 酸素吸入, 2ATA で30分 (閉塞後2.5-3.5時間 HBO)	24時間	10	28±7%
E: 1ATA, 空気吸入	24時間	6	37±7%
F: 酸素吸入, 2ATA で60分 (閉塞後2.0-3.5時間 HBO)	24時間	11	36±8%

HBOは純酸素による高気圧酸素治療(加圧は0.1ATA/分, 減圧は0.05ATA/分)。

A, C, E群は, それぞれB, D, F群のコントロールである。

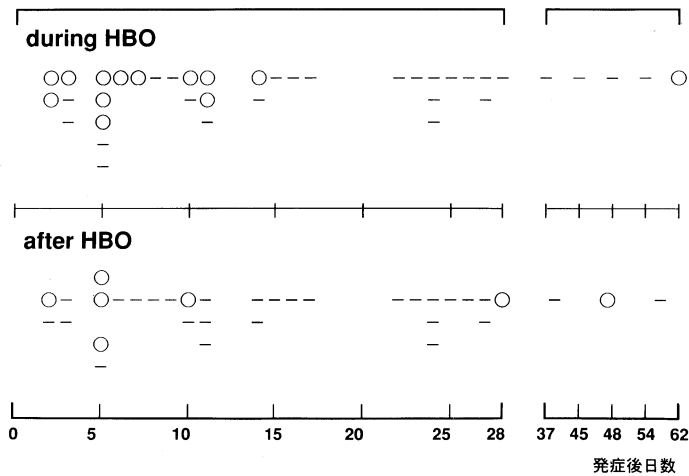


図6 脳動脈瘤破裂によるくも膜下出血例における体性感覚誘発電位(SEP)変化

上段はHBO中(2ATA, 純酸素)のSEP変化(26例, 39回記録), 下段はHBO後(1ATA, 空気)のSEP変化(24例, 35回記録)。

“○”=改善, “-”=不変(HBO前の記録と比較)。

は一時的で脳虚血の最終転帰を変えないと考えられる。

くも膜下出血

脳動脈瘤破裂に伴うくも膜下出血(subarachnoid hemorrhage: SAH)は, 脳循環代謝の障害

をもたらすことが知られている³⁰⁾³¹⁾。合併する脳浮腫, 水頭症, 脳血管攣縮なども脳循環代謝の障害をもたらすことから, HBOがSAHに伴う虚血脳の酸素代謝を改善すると期待された。

しかし, これまでSAHにおけるHBOの効果を検討した報告はほとんど見当たらない。そこで

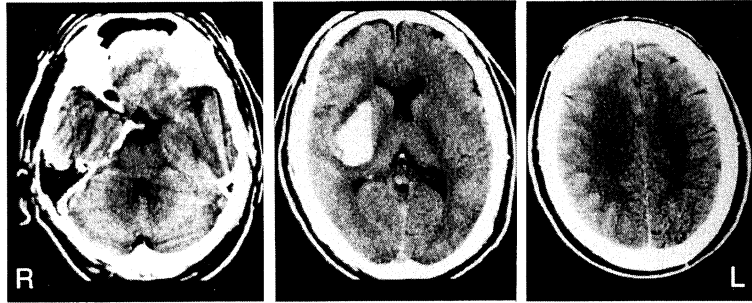


図7 高血圧性右被殻出血例のCT所見(37歳, 男)

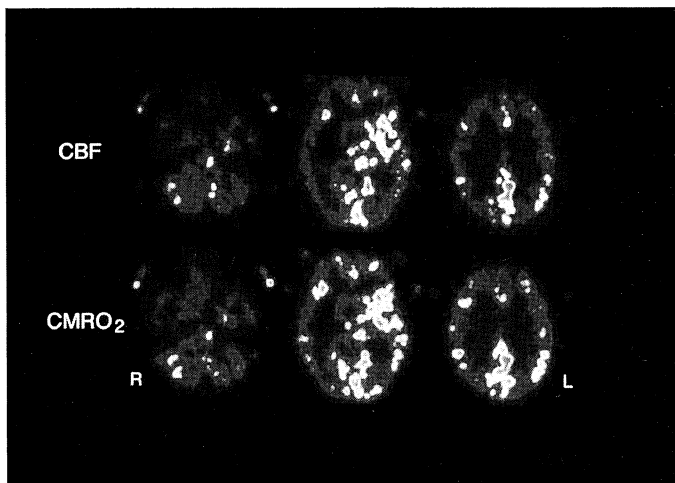


図8 ICH例のCBF(上), CMRO₂(下)

図7と同一症例で発症後1日目にPET施行。

著者らは、手関節部正中神経刺激により記録される体性感覚誘発電位(somatosensory evoked potential: SEP)を脳機能の指標として用い、頂点潜時約18msecの早期陰性成分の振幅値変化からHBOの効果を検討した³²⁾³³⁾。SEPの変化は、正常人での変動範囲を越えて変化したものを有意と判定した³⁴⁾。その結果、SAH発症2週以内でHBO中にSEP改善例を多く認めたが、減圧後までSEP改善が持続する例は少なかった(図6)。発症15日以降の症例、血管攣縮による脳梗塞巣が明らかな症例、CT上の脳浮腫や神経症状がより高度な症例などでは、SEPの改善する例は明らかに少なかった。SAHにおけるHBOは、発症後早期に限られた時期において、脳浮腫や神経症状が軽度

の例に有効性が期待できるものの、その効果は一時的であると考えられた。ただし、SAH発症後の2~3週間は、脳血管攣縮と続発性脳虚血が出現し、患者の予後を決定づける重要な時期でもある。この時期にはHBOではなく、脳血管攣縮の予防や治療のために有効と言われている種々の薬物療法や血管内手術などの方が確実に安全であろう。

SAH軽症例の脳循環代謝をみると、急性期から慢性期にかけてCBF, CMRO₂ともに低下傾向を示し(特に後者)、OEFの亢進を認めない³¹⁾。これらPET所見から推察する限り、SAHに対するHBOの有効性は窺われないと考えられる。

SAH例でのICP測定結果を付記すると、HBOによるICP下降作用も一時的であり、血管反応性

(O₂ response) が失われているような症例では効果はほとんどなかった⁷⁾⁹⁾。また、減圧後に酸素吸入を空気吸入へ換えると、ICPが上昇するリバウンド現象が観察された。このリバウンド現象の原因は、髄液の循環吸収障害などの病態の自然悪化によるものと、高酸素血症による血管収縮が空気吸入とすることで急激に血管拡張となることの2つが考えられる³⁵⁾。ICP下降作用自体に着目しても、HBOよりも脱水製剤の効果がより顕著であった⁹⁾³⁵⁾。ICP下降効果が一時的であること、リバウンド現象の存在、脱水製剤の効果の方がより明確であることなどから、HBOは頭蓋内圧亢進の改善を目的とした治療法として適当ではないと思われる。

脳内出血

脳内出血 (intracerebral hemorrhage: ICH) に対する HBO の効果を病態生理学的に検討した報告はほとんど見当たらない。先に述べた脳波または SEP を用い脳機能変化を ICH 症例19例で検討したところ、HBO 中、HBO 後に電気生理学的な脳機能が改善したのは、それぞれ23%、9%の症例であった⁹⁾。つまり、脳機能の改善は、HBO 中に一部の例で窺われるものの、その効果は一時的と考えられた。臨床的にも、HBO 施行例と非施行例との間に神経学的転帰の差は明かでなかった。

図7に提示した症例で脳循環酸素代謝をみると、両側半球において CBF, CMRO₂ いずれも低下しており、血腫周辺では両者の欠損として観察される(図8)。これら PET 所見は、ICH 例全般にほぼ共通した所見であった。脳循環代謝の立場からみる限り、ICH 症例における HBO の効果は期待できないと考えられる。

以上より、ICH における HBO は、従来からの内科的、外科的治療に優るものではなく、ICH の自然経過を変えないと考えられる。一方で著者らは、HBO や大気圧下純酸素吸入による脳浮腫増悪例や脳波上のでんかん波を認めたために HBO を中止した症例を経験している⁹⁾。ICP のリバウンド現象や病的脳における過剰な酸素の毒性が原因と考えているが、HBO が必ずしも病的脳に対して非侵襲的ではないとの認識を持つことは重要であろう。慢性期においても、脳虚血における場合と同様、HBO が有用とは考えられず、ICH に対

し HBO を適応する根拠は見当たらない。

おわりに

脳血管障害(脳虚血、くも膜下出血、脳内出血)の HBO について、著者らの経験を基に概説した。電気生理学的記録、頭蓋内圧測定、脳循環代謝測定などの結果や、HBO 施行例と非施行例との神経学的転帰を比較検討した。その結果から脳血管障害例に対する HBO の効果は一時的で、その自然経過を変える治療法ではないとの結論に至り、動物実験より得られた結論とも一致した。酸素毒性や ICP リバウンド現象などを念頭に置き HBO の限界を考慮した上で HBO を適応すべきであるが、現時点では、この治療法の効果を積極的に肯定する根拠がないことを最後に強調したい。

謝 辞

稿を終えるにあたり、ご協力を頂いた秋田脳研、高気圧酸素治療室、日沼吉孝氏、鈴木英一氏に紙面をかりて深謝致します。

【参 考 文 献】

- 1) Sukoff MH, Hollin SA, Espinosa OE, Jacobson JH: The protective effect of hyperbaric oxygenation in experimental cerebral edema. *J Neurosurg* 29: 236-241, 1968
- 2) Hart GB, Thompson RE: The treatment of cerebral ischemia with hyperbaric oxygen (OHP). *Stroke* 2: 247-250, 1971
- 3) Holbach KH, Wassmann H, Hoheluchter KL: Reversibility of the chronic post-stroke state. *Stroke* 7: 296-300, 1976
- 4) Holbach KH, Wassmann H, Hoheluchter KL, Jain KK: Differentiation between reversible and irreversible post-stroke changes in brain tissue: Its relevance for cerebrovascular surgery. *Surg Neurol* 7: 325-331, 1977
- 5) Holbach KH, Wassmann H, Sanchez F: EEG analysis for evaluating chronic cerebral ischemia treated by hyperbaric oxygenation and microneurosurgery. *J Neurol* 219: 227-240, 1978
- 6) Neubauer RA, End E: Hyperbaric oxygenation as an adjunct therapy in strokes due to thrombosis. *Stroke* 11: 297-300, 1980
- 7) Miller JD, Fitch W, Ledingham IH, Jannett WB: The effect of hyperbaric oxygen on experimentally increased intracranial pres-

- sure. *J Neurosurg* 33:287-296, 1970
- 8) Holbach KH, Caroli A, Wassmann H: Cerebral energy metabolism in patients with brain lesions at normo- and hyperbaric oxygen pressures. *J Neurol* 217:17-30, 1977
 - 9) 大田英則, 川村伸悟, 根本正史, 北見公一, 安井信之, 日沼吉孝, 鈴木英一: 脳血管障害に対する高気圧酸素療法—その効用と限界. *日高压医誌* 20:185-194, 1985
 - 10) 波出石弘: 脳卒中に対する高気圧酸素治療, 沓沢尚之編, 脳卒中—最新の臨床, 東京, 医歯薬出版, 1989, 294-297
 - 11) Shiokawa O, Fujishima M, Yanai T, Ibayashi S, Ueda K, Yagi H: Hyperbaric oxygen therapy in experimentally induced acute cerebral ischemia. *Undersea Biomed Res* 13:337-344, 1986
 - 12) Regli F, Yamaguchi T, Waltz AG: Effects of inhalation of oxygen on blood flow and microvasculature of ischemic and nonischemic cerebral cortex. *Stroke* 1:314-319, 1970
 - 13) Ohta H: The effect of hyperoxemia on cerebral blood flow. *Brain Nerve (Tokyo)* 38:949-959, 1986
 - 14) Kawamura S, Yasui N: Vascular response to hyperoxemia in rat brain surface microvessels. *Neurol Med Chir (Tokyo)* 36:156-161, 1996
 - 15) Sukoff MH, Hollin SA, Espinosa OE, Jacobson JH: The protective effect of hyperbaric oxygenation in experimental cerebral edema. *J Neurosurg* 29:236-241, 1968
 - 16) Demopoulos HB: The basis of free radical pathology. *Fed Proc* 32:1859-1861, 1973
 - 17) Flamm ES, Demopoulos HB, Seligman ML, Poser RG, Ransohoff J: Free radicals in cerebral ischemia. *Stroke* 9:445-447, 1978
 - 18) Kogure K, Morooka H, Busto R, Scheinberg P: Involvement of lipid peroxidation in postischemic brain damage. *Neurology (Minneapolis)* 29:546, 1979
 - 19) Nordström CH, Rehncrona S, Siesjö BK: Effects of phenobarbital in cerebral ischemia. Part II: Restitution of cerebral energy state, as well as of glycolytic metabolites, citric acid cycle intermediates and associated amino acids after pronounced incomplete ischemia. *Stroke* 9:335-343, 1978
 - 20) Siesjö BK: Cell damage in the brain: A speculative synthesis. *J Cereb Blood Flow Metabol* 1:155-185, 1981
 - 21) 波出石弘, 鈴木明文, 安井信之, 日沼吉孝, 鈴木英一: 脳虚血に対する高気圧酸素治療. *日高压医誌* 24:169-175, 1989
 - 22) Baron JC, Bousser MG, Rey E, Guillard A, Comar D, Castaigne P: Reversal of focal misery-perfusion syndrome by extra-intracranial arterial by-pass in hemodynamic cerebral ischemia. *Stroke* 12:454-459, 1981
 - 23) Astrup J, Siesjö BK, Symon L: Thresholds in cerebral ischemia. The ischemic penumbra. *Stroke* 12:723-725, 1981
 - 24) 上村和夫: ポジトロンCTと脳卒中の局所脳循環代謝. *脳卒中* 9:489-498, 1987
 - 25) Kawamura S, Sayama I, Yasui N, Uemura K: Hemodynamic and metabolic changes following extra-intracranial by-pass surgery. *Acta Neurochir (Wien)* 126:135-139, 1994
 - 26) Kawamura S, Yasui N, Shirasawa M, Fukasawa H: Therapeutic effects of hyperbaric oxygenation on acute focal cerebral ischemia in rats. *Surg Neurol* 34:101-106, 1990
 - 27) Kawamura S, Yasui N, Shirasawa M, Fukasawa H: Effects of hyperbaric oxygenation on experimental acute cerebral ischemia. *J Hyperbar Med* 5:111-123, 1990
 - 28) Kawamura S, Yasui N: Temporary effect of hyperbaric oxygen therapy for rat focal cerebral ischemia. *Jpn J Hyperbar Med* 25:177-182, 1990
 - 29) Li Y, Kawamura S, Shirasawa M, Yasui N, Fukasawa H: Failure of normobaric oxygen therapy to reduce ischemic brain damage in rats. *Undersea Hyperbar Med* 21:245-249, 1994
 - 30) Grubb RL, Raichele ME, Eichling JO, Gado MH: Effects of subarachnoid hemorrhage on cerebral blood volume, blood flow and oxygen utilization in humans. *J Neurosurg* 46:446-453, 1977
 - 31) Kawamura S, Sayama I, Yasui N, Uemura K: Sequential changes in cerebral blood flow and metabolism in patients with subarachnoid hemorrhage. *Acta Neurochir (Wien)* 114:12-15, 1992
 - 32) Kawamura S, Ohta H, Yasui N, Nemoto M, Hinuma Y, Suzuki E: Effects of hyperbaric oxygenation in patients with subarachnoid hemorrhage evaluated with somatosensory evoked potentials, Kindwall EP ed., *Proceedings of the 8th International Congress on Hyperbaric Medicine, California, Best Publishing Co., 1987, pp159-163*
 - 33) Kawamura S, Ohta H, Yasui N, Nemoto M, Hinuma Y, Suzuki E: Effects of hyperbaric oxygenation in patients with subarachnoid

- hemorrhage J Hyperbar Med 3:243-256, 1988
- 34) 川村伸悟, 大田英則, 鈴木明文, 根本正史, 日沼吉孝, 鈴木英一, 安井信之: 正常人における高気圧環境下での体性感覚誘発電位および脳波の再現性. 脳神経39:243-250, 1987
- 35) Ohta H, Yasui N, Kitami K, Kawamura S, Nemoto M, Hinuma Y, Suzuki E: Intra-cranial pressure and hyperbaric oxygenation, Kindwall EP ed., Proceedings of the 8th International Congress on Hyperbaric Medicine, California, Best Publishing Co., 1987, 68-72