

●原 著

壊疽性軟部組織感染症に対する高気圧酸素治療

川嶋真人* 田村裕昭* 高尾勝浩*

1981年から1990年の期間、壊疽性変化を伴う軟部組織感染症に対して高気圧酸素治療を施行した11例について臨床的検討を行った。

症例の内容はガス壊疽6例、壊疽性筋膜炎5例であった。治療結果は1例を除けば全例に有効であった。早期の高気圧酸素治療と外科的処置は、本症の救命率を上げるのみならず、機能的予後をも良好とする

キーワード：高気圧酸素治療、ガス壊疽、壊疽性筋膜炎

Hyperbaric Oxygen Therapy for Necrotic Soft Tissue Infection

Mahito Kawashima*, Hiroaki Tamura* and Katsuhiko Takao*
Kawashima Orthopedic Hospital

Six cases of gas gangrene and 5 cases of necrotizing fasciitis were treated with hyperbaric oxygen therapy. HBO was effective for 10 cases. Early diagnosis and rapid lifesaving surgical excision of the necrotic tissue were necessary. All cases survived with surgical treatment and HBO.

Keywords :

Hyperbaric oxygen therapy

Gas gangrene

Necrotizing fasciitis

はじめに

壊疽性病変をともなう軟部組織感染症として、ガス壊疽と壊疽性筋膜炎が知られている。ともに

初期治療を適切に行わないと予後不良となる。今回われわれは、これらの疾患に対して、従来の治療に加えて高気圧酸素治療(Hyperbaric Oxygen Therapy, 以下 HBO)を併用する機会を得たので報告する。

症 例

1981年から1990年の期間、HBOを施行した壊疽性病変をともなう軟部組織感染症は、ガス壊疽6例、壊疽性筋膜炎5例、計11例であった。症例の内容は、男性9例、女性2例、年齢は18歳から74歳、平均58.9歳であった。

発症原因は、ガス壊疽では、閉塞性動脈硬化症1例、糖尿病にともなう血行障害2例、刺傷1例、術後感染1例、開放骨折1例であった。壊疽性筋膜炎ではいずれも軽微な外傷を誘因として発症している。

検出菌は、ガス壊疽では *Clostridium Perfringens* 1例、*Morganera morgani* 1例、*Pseudomonas aeruginosa* 1例、陰性4例であった。

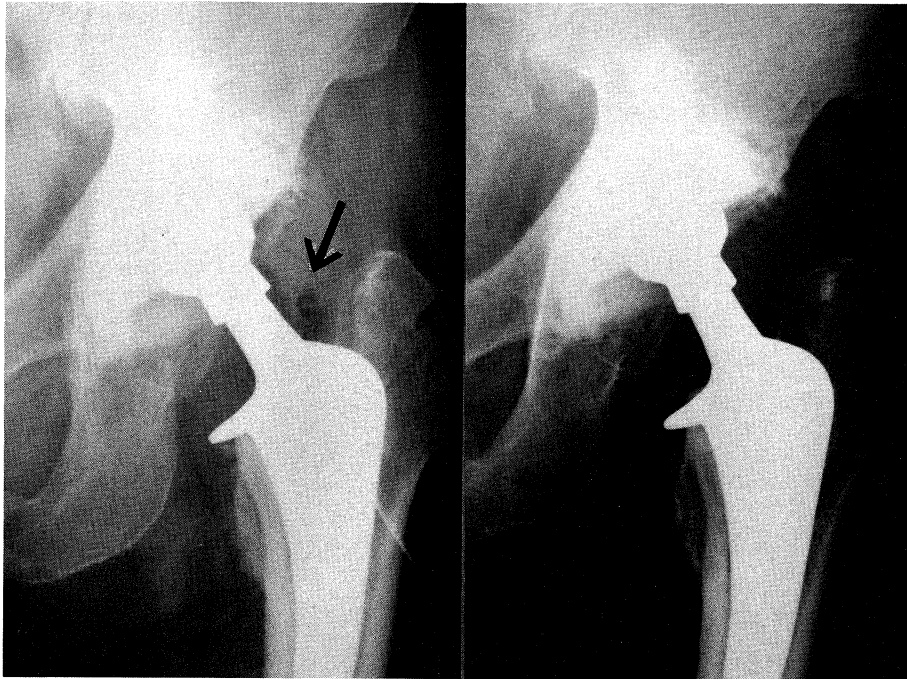
壊疽性筋膜炎では、 β -hemolytic streptococci 1例、 α -hemolytic streptococci 1例、*Staphylococcus aureus* 2例、菌陰性1例であった。

治療成績は、HBOが全く無効で切断に至った壊疽性筋膜炎の1例を除けば全例に有効であると考えられた。(表1)

*医療法人玄真堂川嶋整形外科病院

表 1 症 例 一 覧

Patient	Age	Sex	Location	Cause	Incubation	Surgery	organisms	Diagnosis	HBO	Effect
T.Y.	74	M	Hip	Trauma	12hrs	Débridement	(-)	Gas Gangrene	Good	Good
M.N.	62	M	Foot	Trauma	12hrs	Débridement Skin graft	β -hemolytic streptococci	Necrotizing Fasciitis	Good	Good
T.S.	70	M	Arm	Trauma	4days	Amputation	Saphylococcus aureus	Necrotizing Fasciitis	Poor	Poor
H.S.	67	M	Hip Joint	Operation	10days	(-)	Clostridium perfringens	Gas Gangrene	Good	Good
S.M.	57	M	Foot	Trauma	12hrs	Débridement Skin graft	(-)	Necrotizing Fasciitis	Good	Good
C.N.	66	F	Leg	Trauma	1month	(-)	Staphylococcus aureus	Necrotizing Fasciitis	Good	Good
M.T.	18	M	Foot	Trauma	5days	Débridement Skin graft	α -hemolytic streptococci	Necrotizing Fasciitis	Good	Good
S.A.	67	F	Leg	DM	4Month	Débridement Skin graft	Morganera Morgani	Gas Gangrene	Good	Good
S.I.	52	M	Leg	ASO	3days	Amputation	Pseudomonas aeruginosa	Gas Gangrene	Good	Good
M.N.	60	M	Foot	DM	3days	Débridement	(-)	Gas Gangrene	Good	Good
H.T.	55	M	Leg	Trauma	2days	Débridement	(-)	Gas Gangrene	Good	Good



HBO 治療前。 矢印はガス像

HBO 治療後。 ガス像は消えている

図1 Case H.S.

以下に若干の症例を示す。

症例 H.S. 67歳, 男性, ガス壊疽。

1985年9月26日某病院にて左リウマチ性股関節症に対して, 人工股関節置換術を施行, 創はいったん治癒したが, 11月初めより発熱, 腫脹, 疼痛あり, 切開排膿にて *Clostridium perfringens* を検出した。X線像にてガス像がみられたため, 11月18日当院へ転院して来た。

入院後ただちに HBO を行ったところ, 10日目よりようやくガス像が消失した。幸い人工関節を抜去することなく軽快退院した。(図1)

症例 S.A. 67歳, 女性, ガス壊疽。

19年来の糖尿病で近医にて治療を受けていた。1989年2月初め頃より, 両踵部に褥創が認められていたが, 2月末より左下腿腓腹部の腫脹, X線像でガス像が認められ4月10日当院へ紹介入院となった。

入院時左下腿全体が発赤腫脹し, 点状のガス陰影も認められたため, HBO を施行した。ガス像は減少してきつとも排膿が認められたため5月31日 débridement を施行した。下腿三頭筋は広範囲に

壊死に陥り, *Morganeromorgani* を検出した。創は開放にして抗生剤の投与と HBO を続行したところ, 新鮮な肉芽の上昇を認めたため, 6月30日, 二次縫合を行って創は治癒した。(図2, 3, 4, 5)

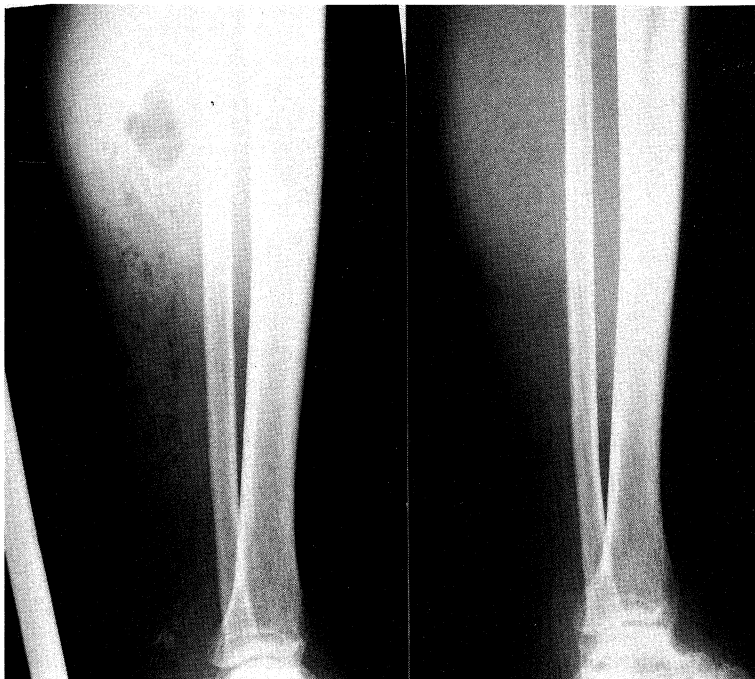症例 M.N. 62歳, 男性, 壊疽性筋膜炎。

1985年, 7月6日, 地下たびをはいて山に登ったあと左足背の疼痛を感じた。翌朝より, 同部の腫脹, 疼痛が増強し, 38℃台の発熱をみたため, 近医にて抗生剤の投与を受けた。しかし, 腫脹, 疼痛は増悪し, 7月8日には左下肢全体におよび, ショック状態を呈したため当院に紹介された。

入院時, 左足背動脈は触知不能で冷たく, 下肢全体が発赤, 腫脹, 足背は変色し, 水疱, 皮下出血が見られた。壊死部より *β-hemolytic strptococci* を検出した。ただちに抗生剤の投与, HBO を施行したところ腫脹は消退したが足背に壊死を認めたため débridement を施行し, 9月7日に植皮術を行って創は治癒した。HBO は植皮術後も施行し, 計63回行った。(図6, 7, 8)

症例 S.M. 57歳, 男性, 壊疽性筋膜炎。

1986年, 11月21日, 農作業中に直径15cmほどの



HBO 治療前。ガス像が認められる

HBO 治療後。ガス像は消失した

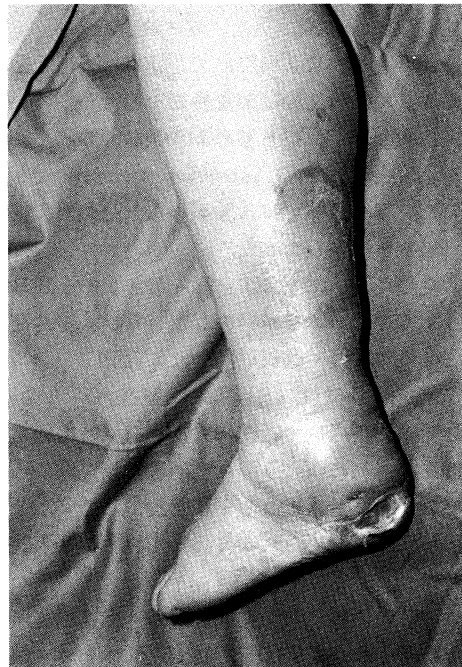図2 Case S.A.

石が右足背に落下した。夜間より、右足背部に発赤、疼痛を認め、近医にて抗生剤の投与を受けるも次第に憎悪、11月26日当院に入院した。

入院時、右下腿全体に紅斑、腫脹、水疱がみられ、抗生剤の投与と HBO を施行するも、下腿全周にわたり皮膚は壊死に陥った(図9)。炎症の拡大は停止したため、12月11日 débridement を施行した。壊死は皮膚組織にまで至り、膿汁で充満していたが、筋肉の血行は良好であった(図10,11)。術後も HBO を続行し、12月27日網状植皮術を行って創は治癒した(図12)。

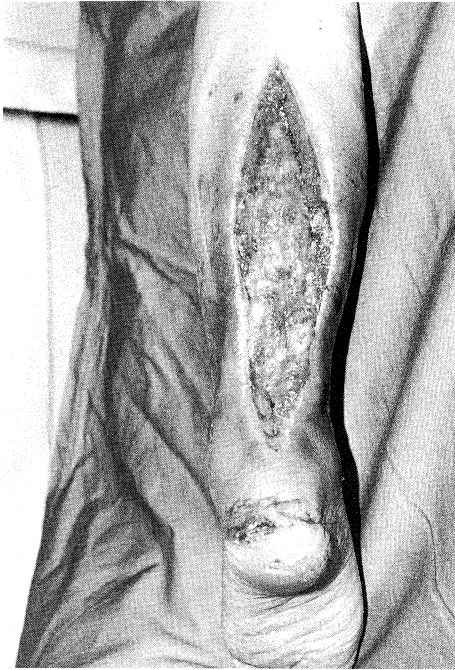症例 M.T. 18歳、男性、壊疽性筋膜炎。

1988年12月25日サッカーの試合中に右足関節部を打撲した後、徐々に腫脹と疼痛が強くなり12月31日には皮膚の壊死を認めたため近医より紹介入院して来た。入院時左下腿内側の皮膚は壊死におち入り、*α-hemolytic streptococci* が検出された(図13)。ただちに débridement を施行し、抗生剤投与、HBO を施行したところ新鮮な肉芽の上昇を認めたため1989年1月23日、網状植皮術を行って創は治癒した(図13,14)。



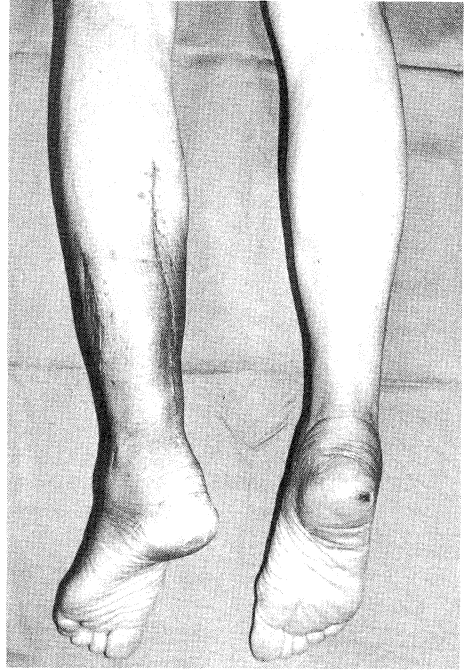
入院時。発赤腫脹を認めた

図3 Case S.A.



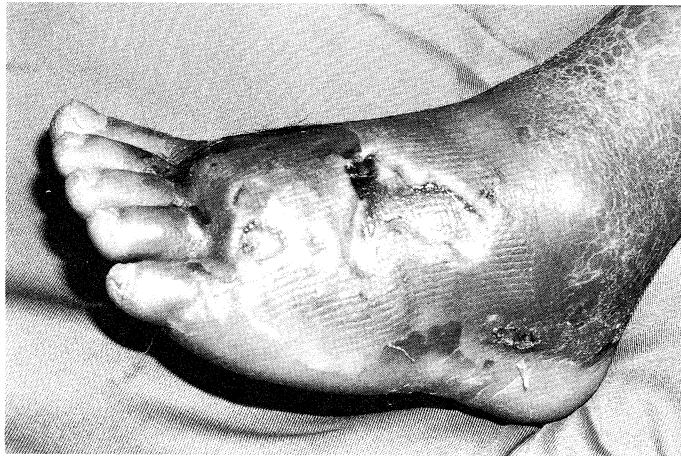Débridement L.創は開放した

図4 Case S.A.



HBOにて創は清明となり、二次縫合を行った

図5 Case S.A.



足背の壊死と変色

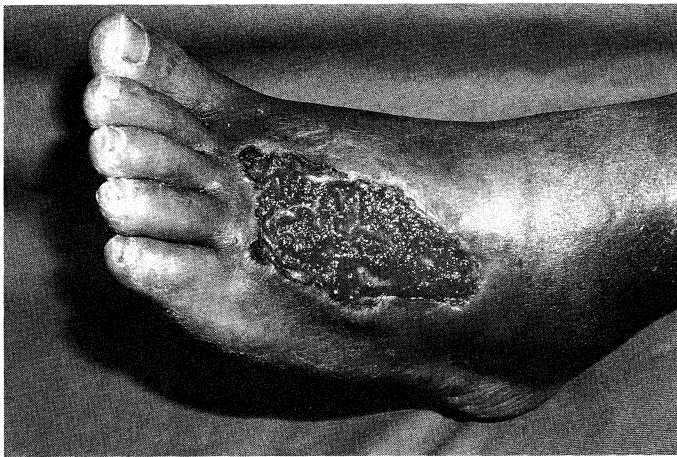図6 Case M.N.

考 案

1871年 Bottini により初めて報告されたガス壊疽は、1892年、Welch と Nuttall により臨床的、細菌学的病理学的にも明らかにされた。初期の頃

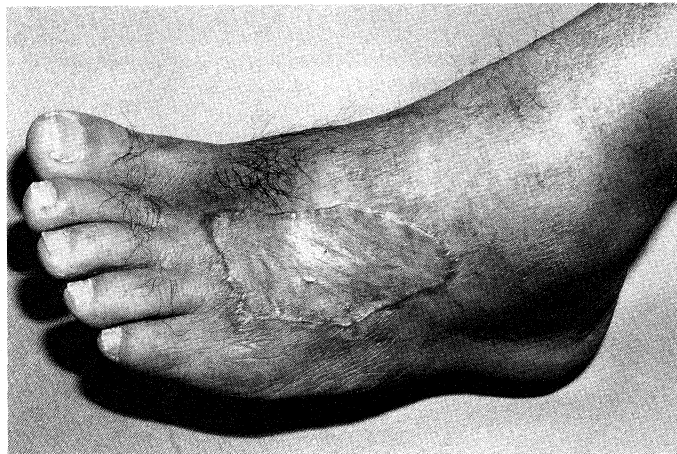は、*Clostridium welchii* 菌によるとされていたが近年は多くの起炎菌が報告されており、特に我々の症例にみられるが如く *non-clostridial gas gangrene (NCGG)* も増加している^{1)~4)}。

Hart によれば外傷性49%、術後35%、自然発生



Débridement 後 HBO にて新鮮な肉芽形成をみる

図 7 Case M.N.



植皮術後 HBO を施行して治癒

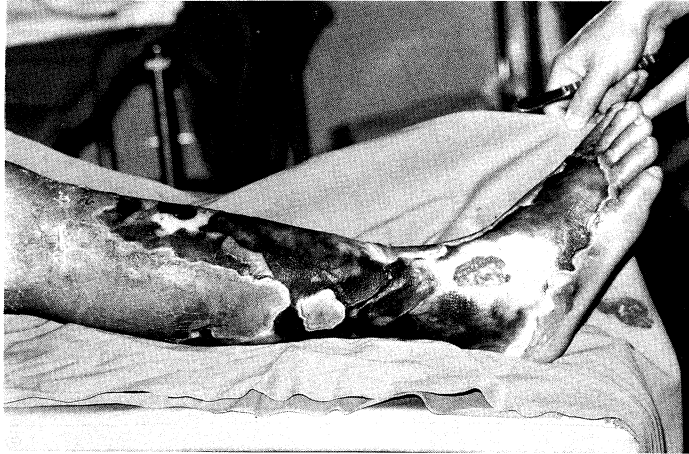図 8 Case M.N.

16%と必ずしも外傷によらないで発症することも知られている。非外傷性にみられるガス壊疽は、糖尿病、悪性腫瘍、血管障害にもなって自然発生する。起炎菌としては、*non-Clostridium*が多く、予後も重篤な転帰をとることが多い。症状は緩徐でときに急激に進行する。筋膜、皮膚、皮下組織の炎症が主体で滲出物は膿性である。ガス像も点状が多く、*Clostridium*属にみられるような羽毛状のものは少ない。

治療法は、早期診断にもとづく早期 debride-

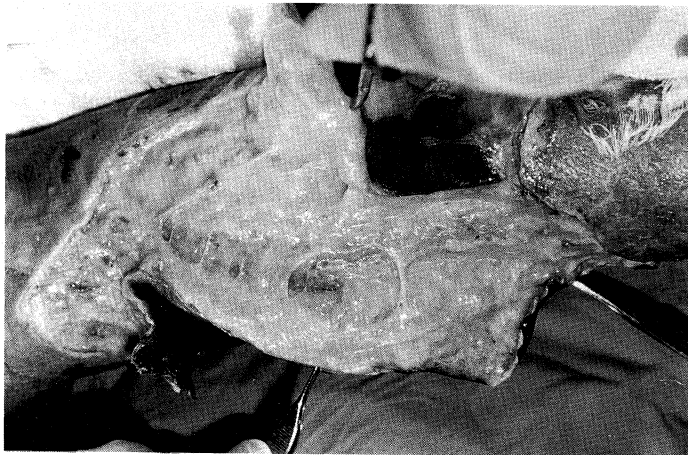
ment と抗生剤の投与であり、HBO も補助的に試みるべきである。Clostridial gas gangrene にみられるほど劇的な効果は無いが浮腫、腫脹の減退、創傷の治癒促進、白血球の貪食能亢進の作用がある。

Clostridial gas gangrene (CGG)は急激な進行と予後不良で知られている。起炎菌は、*Clostridium perfringens* (70~80%)が最も知られており、*Cl. septicum*, *Cl. bifermentans*, *Cl. sporogenes*, *Cl. fallax*, *Cl. novyi* 等が報告されている



下腿皮膚は広範囲壊死に陥る

図9 Case S.M.



皮下は膿汁で充満

図10 Case S.M.

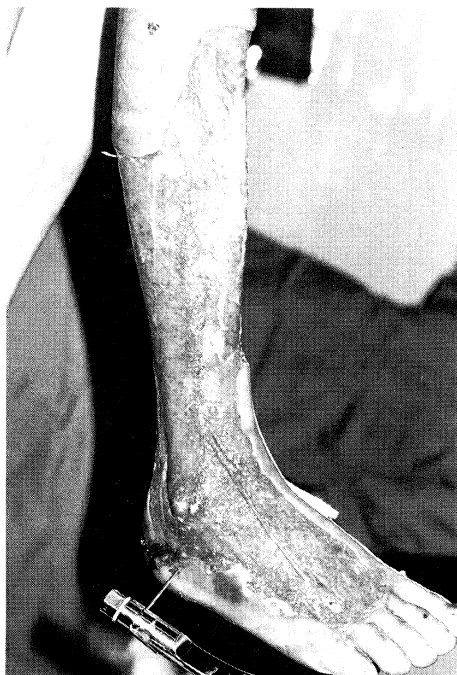(図15)。

外傷にもなって発症することが多いが近年は非外傷性も増加している。炎症は筋組織が主体で融解壊死におちいる。皮膚は急激に水疱形成、暗紫色となり、滲出部は漿液性で特有の腐敗肉臭がある。X線像は羽毛状のガス陰影を呈し、全身状態も貧血、黄疸、血色素尿をともなって重篤である。早期にHBOとdébridementを行えれば切断せずに救命できることが多い。

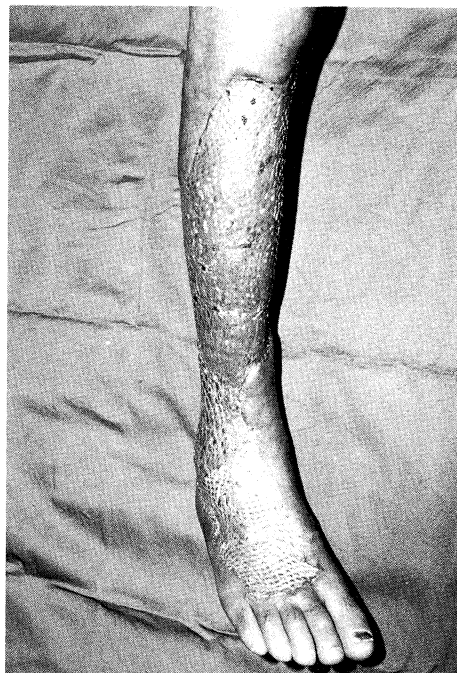壊疽性筋膜炎 necrotizing fasciitis は近年注目

されている疾患の一つである。1924年 Meleney⁶⁾ は北京において発熱と共に急速に広がる皮膚壊死を起こした20例を検討し、Hemolytic Streptococcus Gangreneとして報告した。しかしその後ブドウ球菌等他の細菌でも発症することが知られてきて、1952年 Wilson⁷⁾によって necrotizing fasciitis と命名されて今日に至っている。

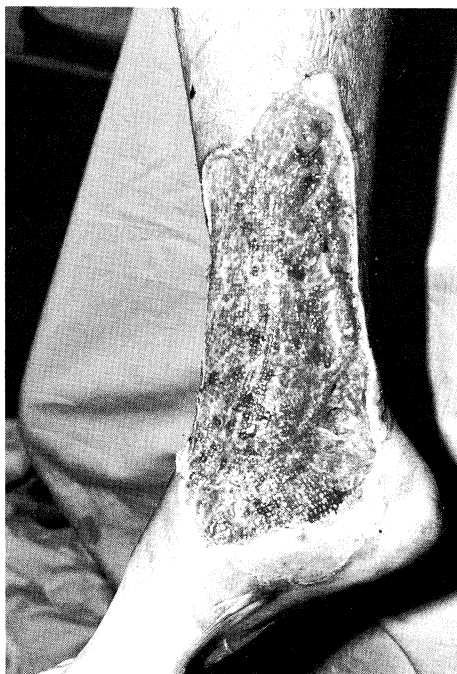本邦では、1938年大庭⁸⁾が壊疽性丹毒について報告しており、1974年松野⁹⁾は necrotizing fasciitis として報告した。その後、肥大野¹⁰⁾、丸尾¹¹⁾、



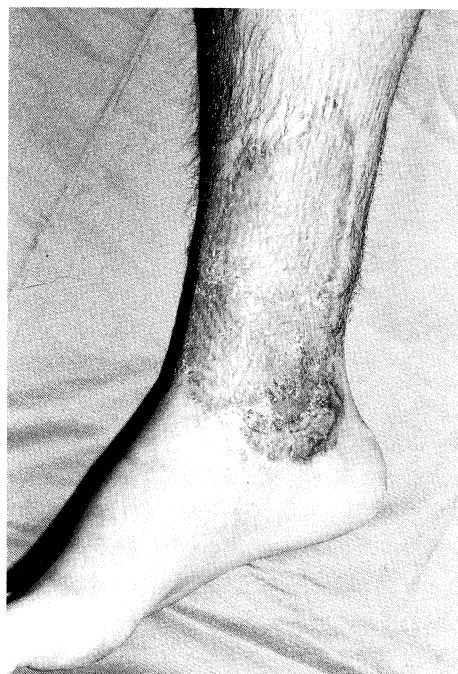Débridement を施行後筋肉の血行は良好
 図11 Case S.M.



術後 HBO を施行し、新鮮肉芽の形成をみて網状植皮を行った
 図12 Case S.M.



下腿皮膚の壊死を認める
 図13 Case M.T.



HBO 施行にて新鮮肉芽の形成をみて、網状植皮術を行った
 図14 Case M.T.

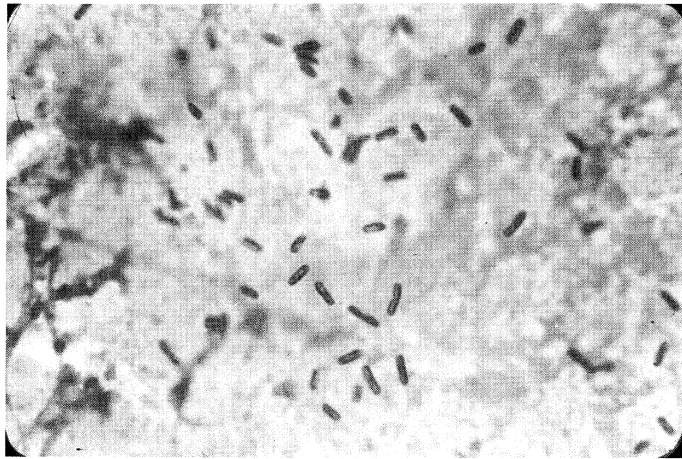


図15 グラム陽性桿菌の像を示す *Clostridium Perfringens*

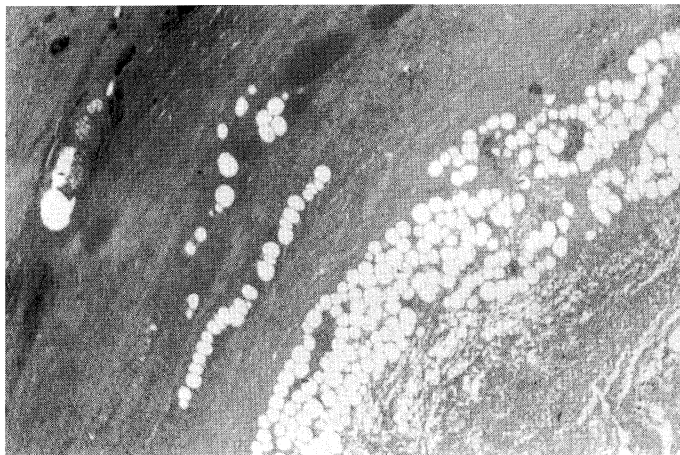


図16 壊疽性筋膜炎の組織像

和田¹²⁾、古川¹³⁾らの報告が続いている。

頻度は一般にまれで、男性に多い。年代は乳幼児から80歳台の老人に至るまで、あらゆる年齢層にみられる。健康人に発症することが多く時に糖尿病にともなって発症することもある。部位は、下肢に好発することが多く、腹部、上肢にも発症する。誘因としては軽い外傷にともなって発症するものが多いが不明の場合もある。麻薬の自己注射やブレオマイシン局注後に発症したものもある。

症状としては、帯青色の紅斑が1～2日間で急速に拡大し、局所熱感、腫脹をとまなう。4～5

日で紅斑の中央は急速に壊死に陥る。壊死は通常は筋膜までであるがまれに筋層に至ることもある。全身症状としては、発熱、悪寒、意識障害、ショックに陥ることもある。

組織像は、真皮は充血と浮腫、好中球とリンパ球のびまん性浸潤、真皮から皮下にかけての広範囲な血栓形成と血管炎がみられる(図16)。

原因菌としては、溶連菌のほか、ブドウ球菌、緑膿菌、大腸菌、*Bacteroides*、*Klebsiella*、*Enterobacter* 等が報告されている。

組織の広範な壊死をきたす理由として、菌から分泌されるフィブリンリジンが血清の蛋白分解酵

素を活性化し膠原線維の壊死をきたすという説や、菌の細胞壁の mucopeptide の毒作用によって筋膜の壊死が起こるとい説等がある。

治療法としては、早期の débridement と抗生剤の投与、全身状態の管理で、Bakker¹⁴⁾は HBO を行っている。我々も補助的手段として HBO を行っている。創面が清浄化したら網状植皮術を行う。

予後は、決して良好といえず、死亡率は Meleney⁹⁾30%、Rea¹⁵⁾30% Strasberg¹⁶⁾は20%と報告している。我々は、筋肉にまでおよんだ症例に対して切断を行ったが全例救命できた。

本症に HBO を行うことは異論もあるが、Myers¹⁷⁾によれば1980年から1989年の期間、アメリカ、カナダでは既に1807例に対して HBO を施行している。

浮腫の消退、白血球の貪食作用の増強、創傷治癒の促進等の HBO の作用機序から考えて補助的手段として行うことには問題は無いと考える。

結 語

- 1) 壊疽性病変をともなう軟部組織感染症11例に対して、外科的治療と併行して HBO を行った結果、10例に良好な結果を得た。
- 2) 予後不良のガス壊疽、壊疽性筋膜炎に対しては、早期の外科的処置と抗生剤の投与に加え HBO を補助的に用いることが必要である。

【参 考 文 献】

- 1) 川島真人：ガス壊疽，整形外科，37：400-401，1986
- 2) 川島真人：ガス壊疽の治療経験，災害医学 XXI：763-767．1978

- 3) Tamura H, Kawashima M.: Treatment of gas gangrene by hyperbaric oxygen, Underwater and Hyperbaric Physiology IX, Underwater and Hyperbaric Medical Society. Bethesda, Maryland. 1987 : 813-821
- 4) 川島真人：ガス壊疽，整形外科，37：400-401，1986
- 5) Hart GB, Strauss MB. : Gas gangrene-Clostridial myonecrosis, J. Hyperbaric Medicine, 5 : 125-143, 1990
- 6) Meleney FL : Hemolytic streptococcus gangrene. Arch. Surg. 9 : 317-364, 1924.
- 7) Wilson HD : Necrotizing Fasciitis, Am J Dis Child 125 : 591, 1973
- 8) 大庭忠夫：壊疽性丹毒の一経験ならびに本邦壊疽性丹毒の統計的観察，グレンツゲビート，12：1408，1938
- 9) 松野正紀：Necrotizing Fasciitis の1例，外科治療，30：574，197
- 10) 肥大野信：細菌性壊疽，皮膚臨床，22：939～945，1980
- 11) 丸尾充：Necrotizing Fasciitis，皮膚科紀要，76：243-247，1981
- 12) 和田秀敏：Necrotizing Fasciitis，形成外科，XXIV：508-513，1981
- 13) 古川英樹，川島真人，田村裕昭，七森和久：整形，災害外科，30：1675-1681，1987.
- 14) Bakker DJ : Pure and mix aerobic and anaerobic soft tissue infection, Hyperbaric Oxygen Review 6 : 136, 1985
- 15) Rea WJ : Necrotizing Fasciitis, An N Surg 172 : 959, 1970
- 16) Strasberg SM : Hemolytic streptococcus gangrene, Am J Surg 115 : 763 - 768, 1968
- 17) Myers RA : Usage and facilities in the USA, Instructional course on hyperbaric oxygen therapy, Undersea and Hyperbaric Medical Society, Maryland, Bethesda, 1990, 14-21