

## ●原 著

## 脳虚血に対する高気圧酸素治療

## ——その適応と限界について——

波出石 弘\*\*\* 鈴木明文\*\* 安井信之\*  
日沼吉孝\*\* 鈴木英一\*\*

主幹動脈閉塞患者27例に対する高気圧酸素治療の効果を報告した。脳機能の評価には脳波の二次元表示を使用し、加圧前と高気圧酸素治療中の変化を観察した。22例についてはPETによる脳血流と脳酸素代謝を検討した。内頸動脈閉塞14例中6例で高気圧酸素治療中脳波の改善を認めた。しかし中大脳動脈閉塞例においては2例にのみ改善が認められただけであった。PET上 misery perfusion の状態を呈した6例においては全例で高気圧酸素治療中脳波の改善が認められた。脳虚血に対する高気圧酸素治療の効果は、血管撮影上良好な副側血行路を有する患者やPETにて misery perfusion の状態を呈する患者にのみ有効であると考えられた。

キーワード：脳虚血，高気圧酸素治療，脳波，副側血行，脳循環代謝

### Hyperbaric oxygenation therapy for cerebral ischemia

Hiromu Hadeishi\*\*\*, Akifumi Suzuki\*, Nobuyuki Yasui\*, Yoshitaka Hinuma\*\*, Eiichi Suzuki\*\*  
\*Department of Surgical Neurology, Research Institute for Brain and Blood Vessels-AKITA

\*\*Division of Hyperbaric Medicine, Research Institute for Brain and Blood Vessels-AKITA

The effects of HBO was reported in 27 patients with cerebral ischemia due to major artery occlusion. The brain function was evaluated by the EEG topography recorded before and during HBO. In 22 patients, tomographic images of cerebral blood flow and oxygen metabolism were obtained, using positron emission tomography (PET). Six of 14 patients with internal carotid artery occlusion showed the significant improvement of EEG topography during HBO. Only 2 of 13 patients with middle cerebral artery occlusion, however, showed that improvement. In all 6 patients with misery perfusion on PET studies,

topographic images of EEG were improved. Therefore, the efficacy of HBO for cerebral ischemia may be considered only in the patients with good collateral circulations angiographically, and misery perfusion on PET studies.

### Keywords :

Cerebral ischemia  
Hyperbaric oxygenation therapy (HBO)  
Electroencephalogram (EEG)  
Collateral circulation  
Cerebral Blood Flow and Metabolism

### はじめに

高気圧酸素治療は可逆性を有する脳組織 (ischemic penumbra<sup>1)</sup>) に対し有効であるときれ<sup>2,3)</sup>, 脳血管障害とくに脳梗塞患者の治療に繁用する施設は増加する傾向にある。しかし病態生理学的な確証に乏しく脳梗塞患者の予後を著しく改善させるような根本的治療方法ではないためその効果を危ぶむ意見も出てきている<sup>4)</sup>。今回我々は脳虚血に対する高気圧酸素治療の適応と限界につ

\*秋田県立脳血管研究センター-脳神経外科

\*\*秋田県立脳血管研究センター-高気圧酸素治療室

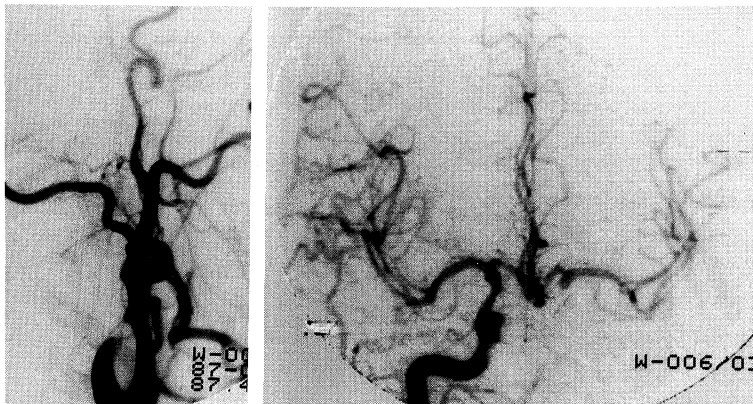


図1 症例

左：左総頸動脈撮影側面像

左内頸動脈は分岐直後で閉塞している。

右：右内頸動脈撮影正面像

右内頸動脈より前交通動脈を介し左内頸動脈系へ良好な副側血行が認められる。

いて、脳機能と脳循環代謝の面から検討を加えたので報告する。

#### 対象および方法

1983年9月から1988年4月までに秋田県立脳血管研究センターに入院し脳血管撮影にて診断された主幹動脈閉塞患者27例を対象とした。中大脳動脈閉塞患者13例、内頸動脈閉塞患者14例で年齢は42歳から72歳(平均58歳)、男22例女5例であった。この対象27例に対し日本電気三栄社製脳波計1A97を使用して計34回高気圧環境下での脳波測定を行った。加圧前、2気圧酸素吸入時、加圧後の脳波から二次元脳電図を作成し、加圧中患側半球で徐波成分の減少と $\alpha$ 波または $\beta$ 波の増加した場合を高気圧酸素治療により脳機能が改善されたものと判定した。その脳波測定の前後10日以内にPositron Emission Tomography (PET)が施行された22例については脳循環代謝の面からも検討を加えた。

#### 症 例

53歳男性。右片麻痺、全失語で発症した左内頸動脈閉塞患者。脳血管撮影で左内頸動脈は分岐直後で閉塞し、前交通動脈を介して右内頸動脈系より良好な副側血行を認めた(図1)。入院時CTでは患側左大脳半球に異常を認めなかったが、第24

病日CTでは左前大脳動脈と中大脳動脈の分水嶺域(watershed area)である左側脳室近傍深部白質に小梗塞巣を認めた(図2)。図3上段にこの症例の第3病日脳波を示すが、左大脳半球の高度な徐波化を認め $\alpha$ 帯域の脳波成分は右大脳半球に比べ著しく低下していた。しかし高気圧酸素治療中にはこの左大脳半球の徐波成分は著明に減少し $\alpha$ 波も増加しており、本治療により脳機能の改善がなされたものと考えられた。第7病日に施行したPETによる脳循環代謝測定では左内頸動脈域の脳血流(CBF)は著しく低下しているにもかかわらず酸素消費量(CMRO<sub>2</sub>)は軽度に低下した状態に保たれ、酸素摂取率(OEF)が上昇したいわゆる misery perfusion<sup>5)</sup>の状態であった(図4)。臨床的には第5病日より右片麻痺と失語症の改善を認めたため高気圧酸素治療や血行再建術など施行せず発症3カ月後に軽度の感覚性失語を残すのみで自宅退院した。約半年後の脳波は左大脳半球での徐波化を認めこれは高気圧酸素治療によっても変化しなかった。また同時期に再検されたPETではCBF、CMRO<sub>2</sub>ともに低下した coupled perfusion の状態であった。

#### 結 果

図5に高気圧酸素治療中に脳波上の改善を認めた症例を○印で示した。中大脳動脈閉塞患者13例

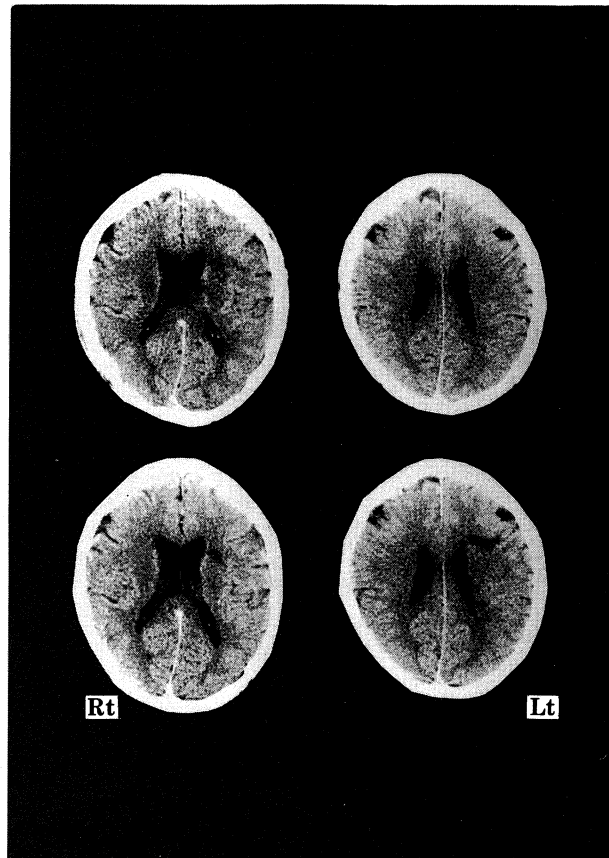


図2 症例

上段：入院時CT

下段：第24病日CT

左前大脳動脈と中大脳動脈の分水嶺域（watershed area）である左側脳室近傍深部白質に小梗塞巣の出現を認めた。

において高気圧酸素治療中の脳波に改善を認めたものは2例2回であった。この2例は発症7日目以内に高気圧酸素治療中の脳波測定がなされた症例であり、発症2週目以降の患者においては高気圧酸素治療中の脳波改善は認められなかった。内頸動脈閉塞患者14例においては、6例8回高気圧酸素治療中の脳波改善が認められた。発症より6カ月以上経過した症例においても2例で高気圧酸素治療中脳波の改善を認めた。これらは全て脳血管撮影上前交通動脈や後交通動脈を介し良好な副側血行により患側内頸動脈域の血液供給がなされていた症例であった。図6にはPETにより脳循

環測定が施行された22例における高気圧酸素治療中の脳波変化を示した。脳血流が低下しているにもかかわらず酸素代謝が比較的温存されたいわゆる misery perfusion の状態にあった6例は、全例副側血行の良好な内頸動脈閉塞患者であり高気圧酸素治療中に脳波の改善を認めた。すでに酸素代謝も低下し coupled perfusion となった症例では、1例を除き高気圧酸素治療中に脳波上の改善は認めなかった。

## 考 察

脳虚血に陥りながらも未だ可逆性を有する脳

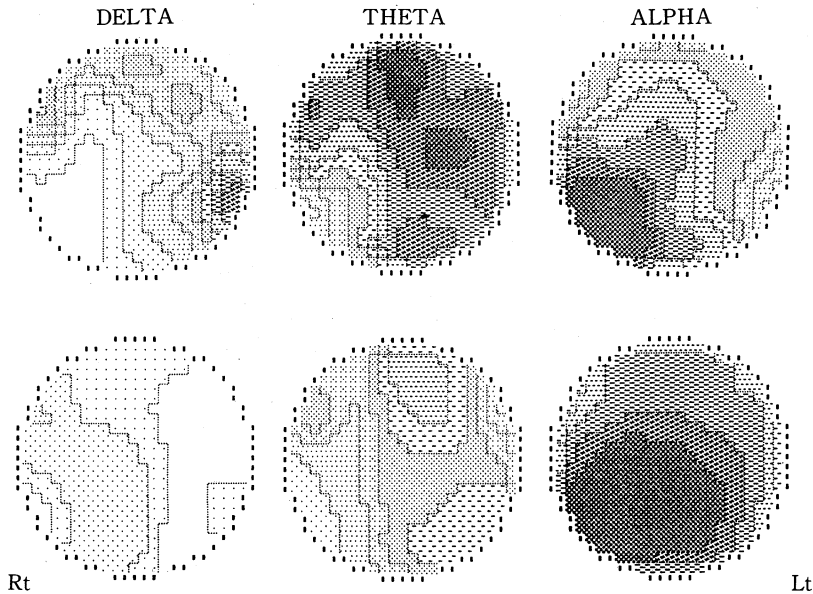


図3 症例

上段：第3病日高気圧酸素治療前脳波

左大脳半球の広範な $\delta$ 波と $\theta$ 波の増加および $\alpha$ 波の低下を認めた。

下段：第3病日高気圧酸素治療中脳波

徐波成分の減少と $\alpha$ 波の増加を認め高気圧酸素治療により脳機能が改善したと考えられた。

組織 (ischemic penumbra) に対し高気圧酸素治療はその進行を止め病巣の拡大を防ぎうる有効な治療法であるとされてきた。しかし本法はあくまで血中酸素濃度を高める事を目的とした治療法であり脳循環の改善をもたらすものではない。たとえ高酸素血症となしえても副側血行路を介して血液供給される脳組織がわずかであれば虚血巣の拡大を抑えることはできない。また脳はきわめて虚血に障害され易いために治療が有効な期間はごく限られたものである。

PET を用い脳梗塞の脳循環代謝を経時的に観察した上村らの報告<sup>6)</sup>によれば、脳血流が著しく低下しているにもかかわらず酸素代謝が比較的温存されたいわゆる misery perfusion の状態は発症からごく短い限られた期間にしか存在しない。この misery perfusion となった病態は長続きせず、その後酸素代謝は急速に低下し回復することはない。たとえ閉塞血管が再開通し luxury perfusion となっても梗塞巣における酸素代謝の改善は認められない。このような病態をたどる脳

虚血において高気圧酸素治療の効果が期待できるのは、脳代謝が不可逆的な障害を起こす前の状態、すなわち misery perfusion の状態に限られると考えられる。今回の検討でも高気圧酸素治療中脳波が改善した中大脳動脈閉塞患者が内頸動脈閉塞患者に比べ極端に少なくまた急性期のごく限られた期間しか認められなかった。これは副側血行路からの血液供給が乏しく早期から広範に梗塞巣を形成しやすい中大脳動脈閉塞の解剖学的特徴によると思われる。中大脳動脈閉塞例においてその副側血行は、前大脳動脈または後大脳動脈からの軟膜下吻合を介して供給されるものに限られる。これら逆行性の副側血行は多くの場合中大脳動脈皮質枝までしか到達せず、中大脳動脈分岐直後の閉塞例においては基底核部を還流するレンズ核線状体動脈域までの血液供給はなされない (図7)。また逆行性に供給される中大脳動脈皮質枝域の脳血流量も乏しいものと考えられるため、たとえ高気圧酸素治療により超急性期の酸素代謝の改善がなされても脳虚血の進行を抑えることはできな

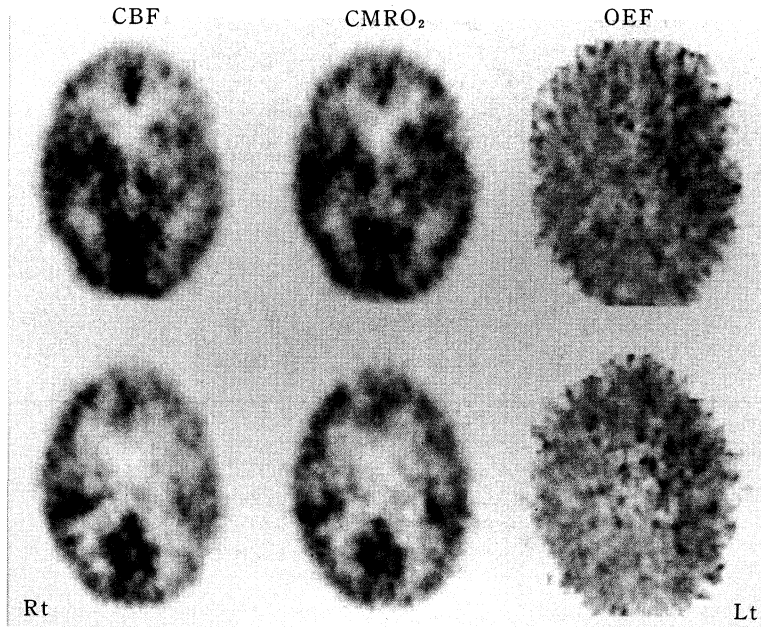


図4 症例 第7病日のPETによる脳循環測定  
 左内頸動脈域で脳血流 (CBF) は著しく低下しているが酸素消費量 (CMRO<sub>2</sub>) は比較的温存され、酸素摂取率 (OEF) が上昇した misery perfusion の状態になっていた。

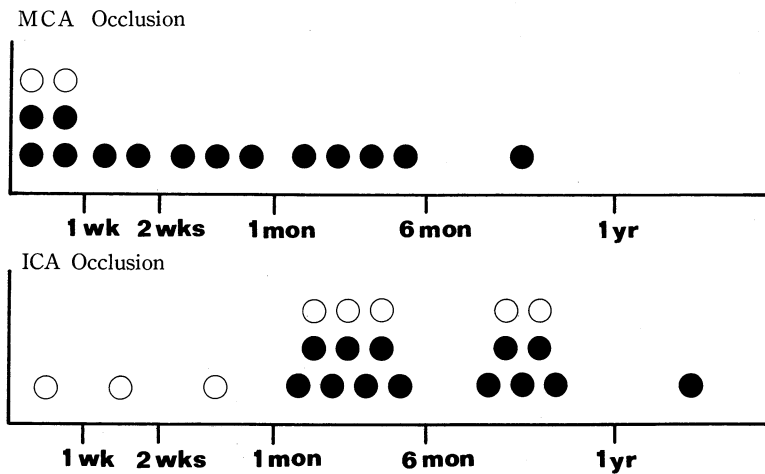


図5 結果  
 上段：中大脳動脈閉塞例における高気圧酸素治療中の脳波変化  
 発症より1週間以内の2例において高気圧酸素治療中脳波の改善を認めた。  
 下段：内頸動脈閉塞例における高気圧酸素治療中の脳波変化  
 6例8回において高気圧酸素治療中脳波の改善を認めた。  
 ○：高気圧酸素治療中脳波改善例

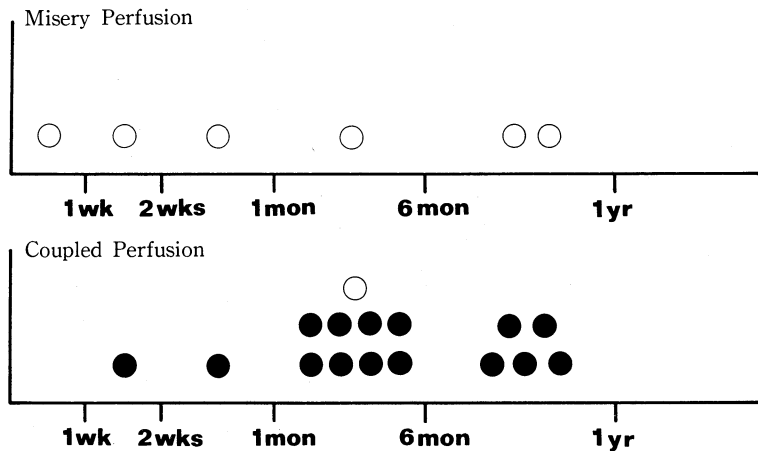


図6 結果

- 上段：PET上 misery perfusion であった症例の高気圧酸素治療中脳波変化  
 ○：全例副側血行路の発達した内頸動脈閉塞患者で高気圧酸素治療中に脳波の改善を認めた。
- 下段：PET上 coupled perfusion であった症例の高気圧酸素治療中脳波変化  
 ○：1例を除き高気圧酸素治療中脳波の改善は認めなかった。  
 ○：高気圧酸素治療中脳波改善例

い。これに対し内頸動脈閉塞例においては、前交通動脈または後交通動脈から順行性に良好な血液の供給がなされる場合がある(図8)。このような症例の患側半球では広範に misery perfusion となり、高気圧酸素治療による高濃度溶解酸素の有効な利用により病巣の酸素代謝の改善が期待される。この副側血行路の発達した内頸動脈閉塞例において少数ではあるが misery perfusion の状態が長く続く症例が認められる。発症より6ヶ月以上経過した内頸動脈閉塞患者で高気圧酸素治療中脳波の改善が認められた2例はこのような病態にあったものと思われた。

我々はこの misery perfusion と言われる病巣こそが高気圧酸素治療の有効な ischemic penumbra であり、本治療法が唯一臨床的意義を有する病態であると考えている。しかしこのように副側血行路が発達した症例においてもこの misery perfusion の状態が恒久的に続くわけではない。徐々に進行する脳酸素代謝の障害を一日数回の本治療法により完全に抑止することは困難であり、これらの患者にはバイパス手術などの血行再建術を時期を逸することなく施行しなければならない。すなわち高気圧酸素治療はこのように副側血

行路の発達したごく少数の主幹動脈閉塞患者の限られた時間にしか適応はなく、またあくまで補助的な治療手段にすぎないと考えられる。

前述のごとく副側血行路の発達が不良で高濃度溶解酸素の病巣への到達が困難な急性期主幹動脈閉塞患者では高気圧酸素治療による脳代謝の改善は期待できない。CT scan 上すでに低吸収域を呈する梗塞病変では一度崩壊した神経細胞はどのような方法をもってしても再生する事はなく、またその後の修復機転においても高気圧酸素治療により過剰に投与された酸素の有効な利用がなされるとは考えられない。たとえわずかながらも、完成した梗塞病変の周辺に可逆性を有する虚血巣が存在し高気圧酸素治療により脳代謝が温存されたとしても臨床的には予後を変え得る程の効果が期待されるものではないと思われる。

CT scan にて大脳基底核部穿通枝領域に小梗塞巣を呈し、脳血管撮影においても高度な狭窄または閉塞血管を認めない症例では他の保存的治療手段により十分な治療効果が期待できる。逆に広範な梗塞巣に伴い著しい脳浮腫と意識障害を認める症例では救命を目的とした減圧手術を考えなければならず、ともに高気圧酸素治療は急性期およ

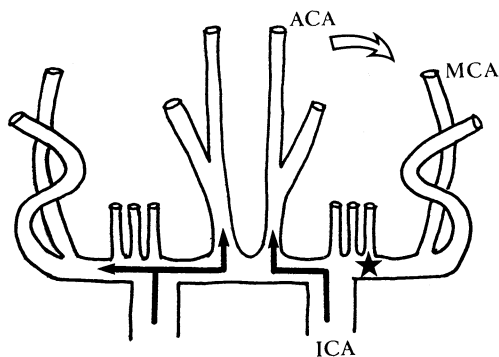


図7 中大脳動脈閉塞の血行動態

中大脳動脈閉塞の副側血行は前大脳動脈または後大脳動脈から逆行性に供給されるもので、多くの場合乏しい血流しか認められない。

★：閉塞部位

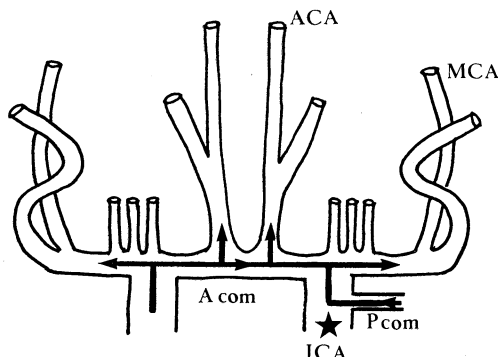


図8 内頸動脈閉塞の血行動態

内頸動脈閉塞の場合、前交通動脈または後交通動脈を介し良好な副側血行が認められる場合がある。

このような症例では患側大脳半球の酸素代謝は可逆性を有する misery perfusion の状態となり、高気圧酸素治療による脳機能の改善が期待される。

★：閉塞部位

び慢性期の有効な治療法とはなりえない。

脳梗塞も含め手術適応のない急性期脳血管障害患者では脳浮腫の抑制と合併症の予防を目的とした治療に重点が置かれる。急性期を脱した患者においては早期離床と早期リハビリテーションを原則とする。麻痺など臨床症状の改善を成すのはあくまでリハビリテーション訓練であり、いたづらに本治療を繰り返して訓練の開始を遅らせることがあってはならない。

#### ま と め

1. 主幹動脈閉塞患者に対し脳波による高気圧酸素治療の効果を検討した。
2. 良好な副側血行路が期待できない中大脳動脈閉塞患者においては超急性期にのみ高気圧酸素治療中脳波の改善が認められた。
3. 副側血行路の発達した内頸動脈閉塞患者においては急性期より比較的長期にわたり高気圧酸素治療中脳波の改善が認められた。
4. 脳虚血巣が misery perfusion の病態にある短い期間に限り高気圧酸素治療の臨床的効果が期待できるが本法はあくまで補助的治療手段にす

ぎないと考えられた。

#### 【参 考 文 献】

- 1) Astrup J, Seisjö B.K., Symon L.: Thresholds in Cerebral Ischemia-The Ischemic Penumbra-. Stroke 12: 723-725, 1981
- 2) Kapp J.P.: Neurological Response to Hyperbaric Oxygen-A Criteria for Cerebral Revascularization-. Surg. Neurol. 15: 43-46, 1981
- 3) Neubauer R. A., End E.: Hyperbaric Oxygenation as an Adjunct Therapy in Strokes due to Thrombosis. Stroke 11: 297-300, 1980
- 4) 大田英則, 川村伸悟, 根本正史, 北見公一, 安井信之, 日沼吉孝, 鈴木英一: 脳血管障害に対する高気圧酸素治療-その効果と限界-日高圧医誌. 20: 185-194, 1985
- 5) Baron J.C., Boussier M.G., Rey E., Guillard A., Comar D., Castaigne P.: Reversal of Focal "Misery-Perfusion syndrome" by Extra-intracranial Arterial Bypass in Hemodynamic Cerebral Ischemia. Stroke 12: 454-459, 1981
- 6) 上村和夫: ポジトロン CT と脳卒中の局所脳循環代謝. 脳卒中 9: 489-498, 1987