

●原 著

骨, 関節感染症に対する高気圧酸素療法

川嶋真人* 田村裕昭* 高尾勝浩*

1981年6月より, 1987年12月の期間, 男性77例, 女性35例, 計112例の骨, 関節感染症に対して高気圧酸素療法を施行した。最終成績は, 良98例(87.5%), 可10例(8.9%), 不可4例(3.6%)であった。これらの中, 57例には, 搔爬および持続洗浄療法を行い, 良56例(98.2%), 可1例(1.8%), 不可0例と極めて良好な成績を得た。患肢の血流は, 経皮的酸素分圧の測定によっても改善されていることが認められた。

キーワード: 高気圧酸素療法, 骨, 関節感染症, 骨髄炎, 局所持続洗浄療法

Hyperbaric Oxygen Therapy in the Treatment of Bone and Joint Infections

Mahito Kawashima*, Hiroaki Tamura*, and Katsuhiko Takao*

From 1980 to 1987, a total of 112 patients with bone and joint infections were treated by hyperbaric oxygen therapy (HBO). Excellent results were noted in 98. The remaining 10 patients were improved. Four patients showed recurrence. The transcutaneous oxygen pressures were measured during HBO to estimate the effect of oxygenation.

Keywords:

bone and joint infection, hyperbaric oxygen therapy, osteomyelitis, closed irrigation and suction

はじめに

今世紀の初めには, ある種の好気性菌が高気圧酸素によって発育を阻止されることが発見されていた¹⁾。HopkinsonとTowers(1963)²⁾は, 2 ATAの酸素は多くの好気性菌に対して静菌作用を有す

ることを実験的に証明し, Hambleton(1968)³⁾は鼠に実験的骨髄炎を作製し, 高気圧酸素(以下HBO)が炎症の治癒に有効であることを報告した。

一方臨床例ではSlack(1965)⁴⁾が, 黄色ブドウ球菌による骨髄炎にHBOが有効であることを報告して以来, 欧米では数多くの報告が続いている。1981年以来, 骨, 関節感染症に対してHBOを手術と併用, または単独で応用してきたので報告する。

方 法

HBOの実施方法は, 第II種大型高気圧酸素治療装置内にて, 2 ATA(絶対気圧)まで空気加圧し, 純酸素をフェイスマスクにて60分間吸入させた。治療法の原則は, 保存的治療の場合は, 抗生物質の経口また静注投与と併用して, HBOを連日30回行い, これを1クールとした。効果不十分の場合は, 7日間の休憩の後さらに1クールを施行した。手術的治療との併用群では, 原則として術前に1クールを行い, 搔爬局所持続洗浄療法を終了後さらに1クールを行った。

10例の骨髄炎患者(下肢)の経皮的酸素分圧(TcPO₂)を, HBO前とHBO後とに測定し, 健側との比較検討を行った。測定法はCUTAN. 820, スイス, コントロン社製を用い, 足背部にO₂センサーを固定して行った。

*医療法人玄真堂川嶋整形外科病院

表1 Causes of H.B.O. Cases

Cause	Male	Female	Total
Hematogenous Infection	36	23	59
Post-operative and Post-traumatic Infection	41	12	53
Total	77	35	112

表2 Age Distribution of H.B.O. Cases

Age	Male	Female	Total
0-9	0	0	0
10-19	4	1	5
20-29	5	7	12
30-39	19	4	23
40-49	12	2	14
50-59	16	9	25
60-69	13	9	22
70-	8	3	11
Total	77	35	112

表3 Sites of Infection of H.B.O. Cases

Site	Case
Jaw	1
Mandible	8
Clavicle	2
Sternum	2
Humerus	3
Radius and ulna	4
Hand carpale	1
Finger	1
Pelvis	4
Femur	26
Tibia	43
Fibula	2
Foot carpale	9
Toe	4
Hip joint	1
Knee joint	3
Ankle joint	3
Total	117

症 例

1981年6月～1987年12月までの期間、HBOを行い、治療終了後12カ月以上を経過したものは、男性77例、女性35例、計112例であった。

原因別では、血行性59例、外傷性及び術後感染53例であった(表1)。

年齢は18～84歳、平均48.5歳であった。年代順では、50歳代25例、30歳代23例、60歳代22例、40歳代14例の順であった(表2)。部位別では脛骨43例、大腿骨26例、根骨9例、顎骨8例、前腕骨4例、足趾4例、その他であった(表3)。

検出菌は、黄色ブドウ球菌18例、緑膿菌14例、表皮ブドウ球菌5例、霊菌2例、連鎖球菌2例、その他であった(表4)。

結 果

全症例に対しての最終治療成績は、良98(87.5%)例、可10(8.9%)例、不可4(3.6%)例であった(表5)。良とは自覚的、他覚的にも特別な炎症所見がなく、血沈も正常で、X線像でも腐骨

の存在や炎症像のみられないもの、可とはHBOを受けたにもかかわらず炎症症状が軽度にみられるが、治療前に比して症状の改善を認めるもの、不可とは明らかに炎症症状があり、ひき続き治療を要したものをいう。

これらの症例中、57例は20～30回のHBO後に局所持続洗浄を行い、さらにその後HBOを20～30回行ってみた。持続洗浄療法(灌流)を併用した57例の最終成績は、良56(98.2%)例、可1(1.8%)例、不可0例ときわめて有意に($P < 0.05$)良好な成績をえた(表6)。

経皮的酸素分圧の平均値は、HBO施行前の1 ATA下では健肢64mmHg、患肢61mmHg、2

表5 Result of Treatment
(H.B.O. Cases)

Result	Hematogenous Infection(%)	Post-operative and Post-traumatic Infection(%)	Total Infections(%)
Good	55 (93.2)	43 (81.1)	98 (87.5)
Fair	2 (3.4)	8 (15.1)	10 (8.9)
Failure	2 (3.4)	2 (3.8)	4 (3.6)
Total	59	53	112

表6 Result of Treatment
(H.B.O. Cases Associated with Closed Irrigation)

Result	Hematogenous Infection(%)	Post-operative and Post-traumatic Infection(%)	Total Infections(%)
Good	30 (100.0)	26 (96.3)	56 (98.2)
Fair	0 (0.0)	1 (3.7)	1 (1.8)
Failure	0 (0.0)	0 (0.0)	(0.0)
Total	30	27	57

表4 Organisms of H.B.O. Cases

Species	Case
<i>Pseudomonas aeruginosa</i>	14
<i>Staphylococcus aureus</i>	18
<i>Staphylococcus epidermidis</i>	5
<i>Serratia marcescens</i>	2
<i>Streptococcus</i>	2
<i>Bacteroides</i>	2
<i>Klebsiella</i>	1
Tuberculosis	6
Negative	25
Uncertain	38
Total	113

ATA 下では、健肢576mmHg、患肢427mmHgと患肢の上昇率が有意に低かった($p < 0.05$)。HBOを10回施行後では、1 ATA 下では、健肢69mmHg、患肢67mmHg、2ATA 下では、健肢606mmHg、患肢511mmHgとなり、健肢と患肢の上昇率に有意の差が無くなった(表7, 8)。

このことは、患肢の血行状態がHBOにより改善され、酸素の供給状態が良好に行われるように

なったことを示している。

次に若干の症例を示す。

症例1, 19歳, 男

1981年1月24日、単車にてトラックと衝突、近医にて右大腿骨開放骨折の診断にてプレートによる骨接合術を受けたのち、感染性偽関節となった。1982年1月21日、当院にて抜釘後、局所持続洗浄を21日間行って創治癒した(図1, 2)。検出菌は*Staphylococcus aureus*であった。術後HBOを行いながらcastbraceで待期していたところ、4カ月後には骨の癒合をみた。HBOが感染の抑制と骨生成に有利に作用したと思われる。(図3)。

症例2, 60歳, 男

25年前、下腿開放骨折から骨髓炎となり10数回の手術にもかかわらず、脛骨上部には母指頭大の空洞が露出し、排膿があった。1985年5月9日、搔爬と同時に筋肉皮弁移動術を行い、持続洗浄を14日間行った。術後HBOを60回を行い、25年間にわたった潰瘍性瘻孔は閉鎖した(図4, 5, 6)。

考 察

Hamblen³⁾は、ラットに対して黄色ブドウ球菌

表7 第1回 HBO 時の経皮的酸素分圧

CASE	AT THE FIRST H.B.O.					
	INFECTION SITES			NORMAL SITES		
	1 ATA Air (mmHg)	2 ATA O ₂ (mmHg)	INCREASE RATE	1 ATA Air (mmHg)	2 ATA O ₂ (mmHg)	INCREASE RATE
1	66	420	6.36	70	700	10.00
2	57	483	8.47	60	600	10.00
3	53	381	7.19	53	570	10.75
4	45	255	5.67	50	450	9.00
5	50	400	8.00	65	560	8.62
6	65	350	5.38	65	550	8.46
7	55	400	7.27	60	545	9.08
8	75	685	9.13	65	730	11.23
9	65	500	7.69	80	640	8.00
10	80	400	5.00	75	410	5.47
AVERAGE	61	427	7.00	64	576	9.00

表8 10回 HBO 施行後の経皮的酸素分圧

CASE	AFTER 10 TIMES H.B.O.					
	INFECTION SITES			NORMAL SITES		
	1 ATA Air (mmHg)	2 ATA O ₂ (mmHg)	INCREASE RATE (TIMES)	1 ATA Air (mmHg)	2 ATA O ₂ (mmHg)	INCREASE RATE (TIMES)
1	70	540	7.71	80	720	9.00
2	75	608	8.11	65	673	10.35
3	63	477	7.57	57	600	10.53
4	60	380	6.33	50	500	10.00
5	55	460	8.36	65	588	9.05
6	72	365	5.07	74	571	7.72
7	61	425	6.97	70	600	8.57
8	65	860	13.23	65	730	11.23
9	70	560	8.00	80	650	8.13
10	75	430	5.73	80	430	5.38
AVERAGE	67	511	7.63	69	606	8.78

による骨髓炎を作製し、2.0~3.0ATA の HBO が炎症の治癒に促進的に作用することを報告した。

Hunt ら⁵⁾はウサギの実験で、HBO は膠原線維の再生を促進し、創傷の治癒に有効であると報告、Ninikoski⁶⁾はウサギの実験的骨髓炎で、炎症部の酸素分圧が著明に低いこと、酸素分圧を上昇させると炎症が抑制される可能性を示唆した(図7)。

Mader ら⁵⁾は、HBO が白血球の貪食能を亢進させ、細菌を殺菌する効果があると述べている。このように HBO が宿主側の感染防御機構を高めるという報告は多い。Gregory⁹⁾らは、HBO はフリーラジカルの一種である superoxide を増加して細菌の発育を抑制し、一方細菌側は細胞内の superoxididismutase を増加して、HBO に抵抗しようとする報告している。

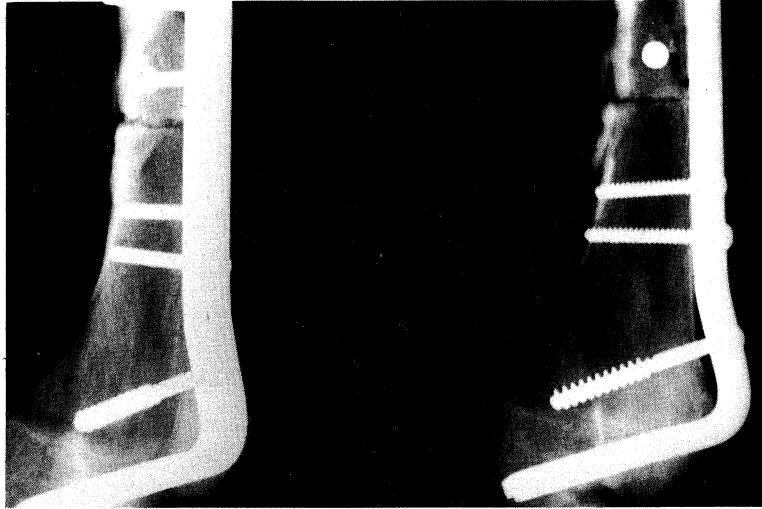


図1 症例1, 右大腿骨の感染性偽関節

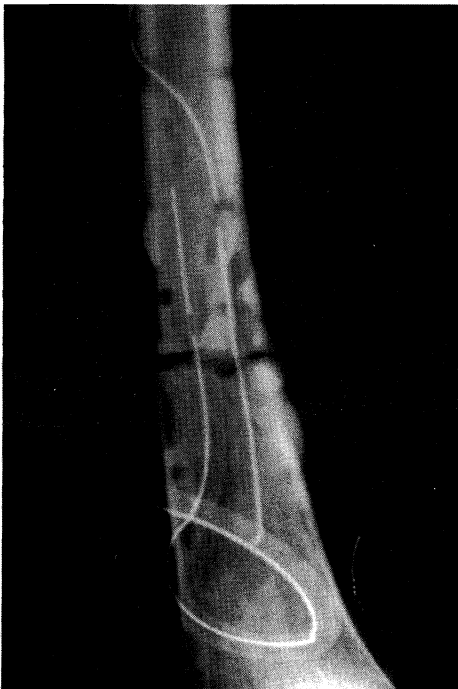

図2 症例1
抜釘して掻爬後持続洗浄療法を行い、
HBOを施行した。

Bornside⁹⁾らは、HBOが細菌の抗生物質に対する感受性を増加させると報告し、HBO下における抗生物質の作用の増強が細菌の発育を抑制するのではないかと述べている。

一方、骨髄炎は、骨髄の細胞性破壊と壊死物の貯留が臨床的に知られているが、HBOが骨髄組織の構造的再生を促進するという報告がある。Natiellaら¹⁰⁾は、HBOが感染病巣部の血管再生を促進し、白血球や抗生物質や骨形成細胞(osteoblast, osteoclast)を感染部に供給して、感染抑制を促進すると述べている。

多くの実験的報告は、HBOがosteoclastの活動性を高め、壊死骨を除去して、新生骨への置換を促進することを認めている。骨髄炎の本態は、長びく炎症のための虚血性病変であることは、Axhausen(1928年)がすでに指摘している。

HBOが虚血に伴う酸素欠乏状態を改善すること、宿主側の感染防御機構を亢進させること、骨髄組織の再生を促進することなどが、骨髄炎に対する効果の基礎と考えられることが以上の報告でも明らかである。

近年、HBOを骨髄炎症例に応用した臨床報告も徐々に増加しつつある。

Bingham(1977)は77例の骨髄炎にHBOを行い、全例に改善を、63%治癒したと述べている。彼の方法は、2 ATA、2時間の酸素吸入を術前に

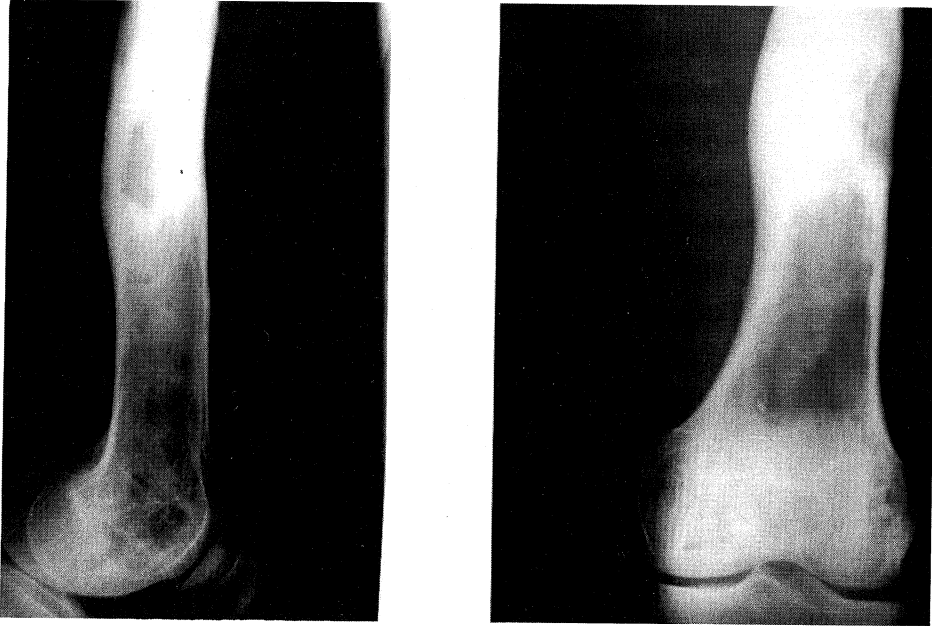


図3 HBOによる治療によって、炎症の鎮静と骨癒合を見た

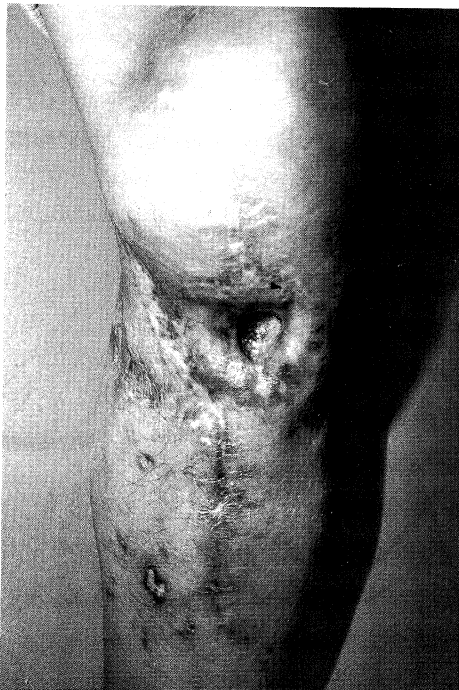

図4 症例2
25年間におよぶ下腿の瘻孔で、既に10数回の手術が行われていた。

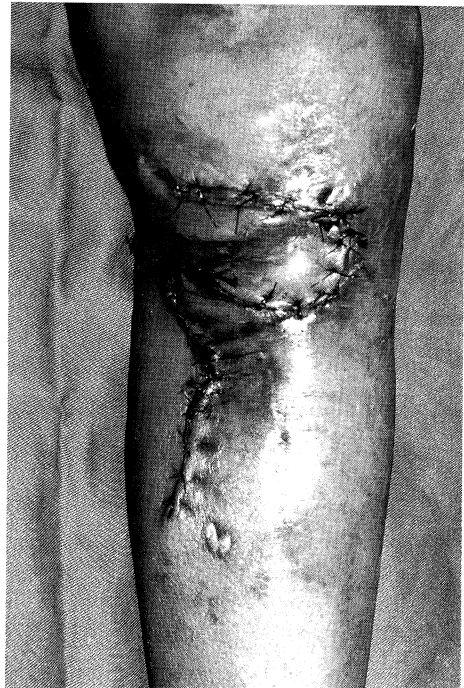

図5 掻爬後筋肉皮弁移動術を行った

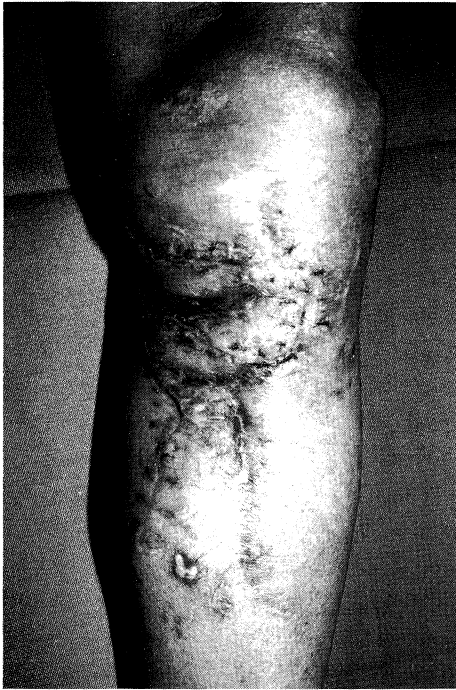

図6 術後 HBO を60回施行したところ難治性瘻孔は閉鎖した

週5日間、2週間続け、炎症が鎮静しないときは手術を行い、術後も HBO を続行するというものである。

Borovik (1978) は32例の小児骨髄炎に HBO を行い、全例に効果を認めたと報告している。そのうち、25例は急性、7例は慢性骨髄炎であった。

Evans (1976) は3例の顎骨骨髄炎に HBO を行い、効果を認めている。

Goulon (1966) は5例の感染性偽関節で、他のすべての治療が無効であった症例に HBO を行い、効果を認めたと報告している。

Mainous (1974) は39例の顎骨骨髄炎に HBO を行い、X 線上の改善、炎症症状の消退、壊死骨の再生をみた報告している。

Morrey (1979) は40例の慢性骨髄炎に HBO と手術を行い、再発率は15%であったと述べている。手術や抗生物質による治療に併用して、HBO を行うのがよいと述べている。

Perrins (1966) は保存的治療ではうまくいかなかった24例の慢性骨髄炎に HBO を行い頑固な瘻

孔の閉鎖に有益であったと報告している。

これらの効果が、感染病巣の酸素化、細菌の増殖抑制、抗生物質の効果の増強なのか、よくわからないと述べている。

以上の報告にみられるように、HBO が臨床例においても、骨髄炎に有効であることは疑いもない事実である。われわれの57例においても、術前に HBO を行ったところ、多くの症例で瘻孔からの滲出の減少または停止が認められた。しかし、慢性骨髄炎は、多量の debris や壊死骨、腐骨を病巣内に温存していることが多く、1クール(30回)の HBO を行っても炎症像が認められるときは、手術に踏みきることを原則としている。

手術は徹底的な病巣の搔爬を行い術中によく洗浄をする。その後、2本の二重管チューブと閉塞防止回路からなる洗浄チューブセット(コーサンメディカル製)を留置し、2～3週間、局所を抗生物質の混入した生理的食塩水にて持続洗浄する。排液の清明化、菌の陰性化を確認したあとチューブを抜去し、再び1クールの HBO を行うことを原則としている。術後3カ月は抗生物質を内服投与し、さらに9カ月間は1カ月に1週間の抗生物質の間欠的投与と、HBO を1～2回行っている。再発が予想されるものは、2年目では2カ月に1週間の抗生物質の内服投与と、1～2回の HBO を行っている。著者らの経験では、再発例の95%は2年以内に起こっているからである¹²⁾。

著者らは、HBO ですべての骨髄炎がコントロールできるとは考えていない。適切な手術(搔爬と局所持続洗浄)、抗生物質の投与に併用して HBO を行うべきであると考えている。もちろん、HBO のみにて炎症の鎮静が得られれば、保存的な治療を継続する。

急性骨髄炎においては、48～72時間の抗生物質の投与、局所の安静固定、HBO の併用を行い、炎症の継続、または増悪を認めれば、ただちに手術を行うことをためらってはならない。骨髄内の膿汁の増量は、骨髄内圧を上昇させ、骨髄の血行を阻害して、慢性骨髄炎へと移行させるからである。

とくに幼児の骨髄炎は、早期の開窓ドレナージが重要である。小児は、海綿骨が多く、局所持続洗浄では出血に十分注意する。HBO を術後に併用することは、一向にかまわないと思う。

局所持続洗浄も、搔爬後の死腔を新鮮な肉芽で

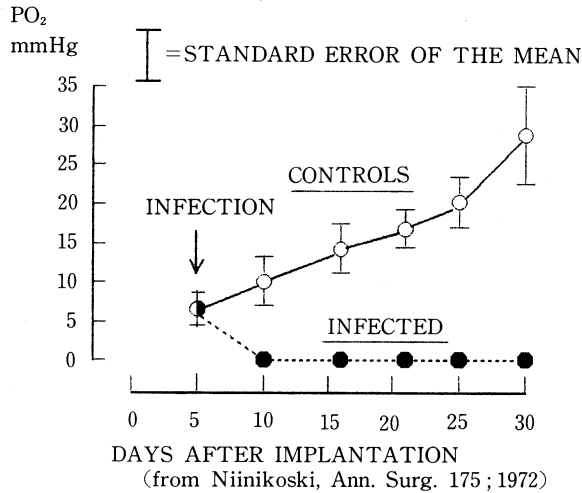


図7 Oxygen Tension of Infected Wounds

盛り埋めるための持続的なドレナージが主体であり、生体の自然治癒力を促進するものであり、両者の併用は、炎症の効果的な鎮静のために相乗的に作用するものと考えられる。

ま と め

1) 骨髄炎症例106例に対してまずHBOを行い、良98(87.5%)例、可10(8.9%)例、不可4(3.6%)例と、良好な成績をえた。

2) 局所持続洗浄(灌流)併用群の治療成績は、良56(98.2%)例、可1(1.8%)例、不可0例であり、きわめて良好な成績を得た。

3) HBOの骨髄炎病巣への効果は、細菌に対する静菌作用、宿主側の感染防御機転の亢進炎症病巣に対する新生血管の増成、修復機構の促進であらう。

4) 臨床的な効果と基礎的研究について、文献的に考察した。

【参 考 文 献】

- 1) Irvin, T.T., Aberd. M.B.: Hyperbaric oxygen in the treatment of infections by aerobic microorganisms, *Lancet* 1: 392~394, 1966
- 2) Hopkinson, W.I., Towers, A.G.: Effect of hyperbaric oxygen on some common pathogenic bacteria, *Lancet*, 2: 1361~1363, 1963
- 3) Hambleton, D.L.: Hyperbaric oxygenation; its effect on experimental staphylococcal osteomyelitis in rats. *J. Bone Joint Surg.* 50-A: 1129~1141, 1968
- 4) Slack, W.K. et al.: Hyperbaric oxygenation in chronic osteomyelitis. *Lancet* 1: 1093~1094, 1965
- 5) Hunt, T.K. et al.: The effect of varying ambient oxygen tensions on wound metabolism and collagen synthesis. *Surg. Gynecol. Obstet.* 135: 561~567, 1972
- 6) Ninikoski, J. et al.: Oxygen tensions in healing bone. *ibid.* 134: 746~756, 1972
- 7) Madar, J. et al.: Therapy with hyperbaric oxygen for experimental osteomyelitis due to staphylococcus aureus in rabbits. *J. Infect. Dis.* 138: 312~318, 1978
- 8) Gregory, G. M., Fridovich, I.: Induction of superoxide dismutase by molecular oxygen, *J. Bacteriology.* 114: 543~548, 1973
- 9) Bornside, G.H.: Enhancement of antibiotic activity against staphylococcus aureus by exposure to hyperbaric oxygen. *Appl. Microbiol.* 15: 1020~1024, 1967
- 10) Natiella, J.R. et al.: The effect of hyperbaric oxygenation on bone healing after cryogenic injury. *Proceeding 5th International Hyperbaric Congress*, ed. by W.G. Trap et al., Simon Fraser University, Canada, Vol. 1, pp. 270~279, 1974
- 11) Bingham, E.L., Hart, G.B.: Hyperbaric oxygen treatment of refractory osteomyelitis, *Potgraduate*, 61: 70~76, 1977
- 12) Kawashima, M. et al.: Topical therapy in orthopedic infection. *Orthopedics* 7: 1592~1598, 1984