

## ●原 著

## 酸素中毒ラット脳の組織学的変化：artifact, ischemia or oxygen toxicity?

浦山 博 藤岡重一 片田正一  
 沢 重治 川辺圭一 渡辺洋宇  
 岩 喬

高気圧酸素 (HBO) にて一過性の神経障害をきたしたラット脳の組織変化を検索した。12匹のラットを以下の4群に分けた；I群の3匹はコントロールとした，II群の3匹は2.5ATAのHBOを連日8日間施行した，III群の3匹は3.5ATAのHBOを4日間施行した，IV群の3匹は3.5ATAのHBOを全身痙攣が生ずるまで6～8日間施行した。II群とIII群のラットは3.5ATAのHBO4日目に運動失調をきたした1匹を除いて神経症状はきたさなかった。全身痙攣をきたしたIV群の3匹と運動失調をきたしたIII群の1匹はHBO終了後1時間以内に回復していた。I群のラットはartifactと思われる幾つかの神経細胞の濃染と軽度萎縮を認めた。II群のラットは黒質の幾つかの神経細胞の萎縮を認めた。III群のラットは神経細胞の萎縮とNissl小体の消失及び間質の浮腫を特に黒質において認めた。IV群のラットは黒質において幾つかの神経細胞の壊死と線維性 gliosis を認めた。これらの所見は幾つかの点において虚血性変化と違ったものであった。しかしながら，この組織変化が酸素中毒によると結論するには更なる検索が必要であった。

キーワード：ラット脳，酸素中毒，神経細胞壊死，線維性グリオシス

### Histological Changes of Rat Brain by HBO: Is It Artifact, Ischemia or Oxygen Toxicity?

Hiroshi Urayama, Shigeichi Fujioka, Shyouichi Katada, Shigeharu Sawa, Keiichi Kawabe, Yoh Watanabe, Takashi Iwa. Department of Surgery (I), Kanazawa University School of Medicine, Kanazawa

The histological changes were examined in the brain of rat which showed transient neurogenic disorders by hyperbaric oxygenation (HBO). Twelve rats were divided into 4 groups; group I (n=3) were for control, group II (n=3) received HBO of 2.5 ATA for 8 consecutive days, group III (n=3) received HBO of 3.5 ATA for 4 days, group IV (n=3) received HBO of 3.5 ATA for 6 to 8 days til convulsion occurred. Rats of group II and III showed no neurogenic disorders except one which showed ataxia at 4th day of HBO of 3.5

ATA. Three rats of group IV with convulsion and one of group III with ataxia recovered within one hour after HBO. Rats of group I had overstain and slight atrophy of some neurons that seemed to be artifact. Rats of group II had atrophy of some neurons in substantia nigra. Rats of group III had disappearance of Nissl body and atrophy of neurons and edema of interstitial space especially in substantia nigra. Rats of group IV had necrosis of some neurons and fibrous gliosis in substantia nigra. These findings were different from ischemic change in some points, but it needs further examination to conclude that these histological changes were caused by oxygen toxicity.

#### Keywords:

Rat brain  
 Oxygen toxicity  
 Necrosis of neuron  
 Fibrous gliosis

## はじめに

高気圧酸素 (hyperbaric oxygenation, 以下 HBO) による中枢神経症状は1878年に Bert<sup>1)</sup>が犬において全身痙攣を認め、1945年に Bean<sup>2)</sup>がラットにおいて恒久的四肢麻痺を認め報告している。Balentine<sup>3)</sup>は恒久的四肢麻痺をきたしたラットの病理所見を報告し、淡蒼球、黒質等における選択的壊死を認めている。今回、可逆的神経障害をきたしたラット脳の組織学的所見を検討し考察を加えた。

## 材料と方法

## 1. 実験動物

200~300g のウィスター系成人ラット12匹を用いて実験を行った。

## 2. HBO

HBO は動物用 chamber (Vicker Armstrong Ltd.) に行った。3匹のラットを chamber 内に入れ、2.5ATA もしくは3.5ATA にて1回につき90分間維持した。加圧減圧は0.1atm/分の速度にて行い、酸素を持続的に換気させることにより呼吸中の二酸化炭素を排出した。HBO は1日1回

連日行い、中枢神経症状は運動失調、四肢硬直、全身痙攣にて調べた。

## 3. 実験群の設定

12匹のラットを以下の4群に分けた。

I群(3匹): コントロールとしてHBOを施行しない群。

II群(3匹): 2.5ATA にて8日間HBOを施行した群。

III群(3匹): 3.5ATA にて4日間HBOを施行した群。

IV群(3匹): 3.5ATA にて全身痙攣が生ずるまで(6~8日間)HBOを施行した群。

## 4. 病理標本の作成

最終回のHBOの1時間後に ketamine, heparin 腹腔内投与を行い、開胸により左心室内へ3.5% formalin 液を注入して灌流固定を行った。脳を取り出して更に10% formalin 液にて固定した後、paraffin 包埋、HE染色をほどこした。

## 結 果

## 1. 神経症状の出現

2.5ATA×90分×8日間の3匹及び3.5ATA×90分×4日間の3匹において全身痙攣は認めなか

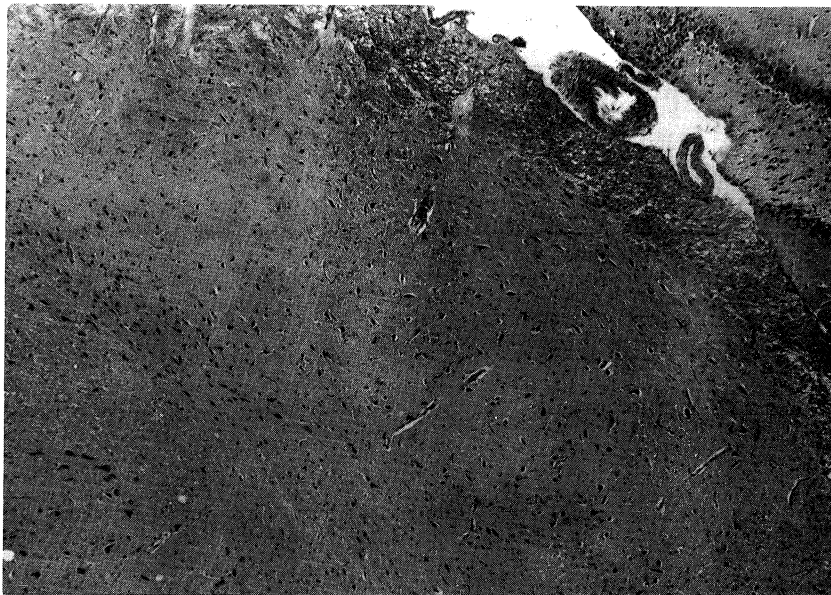


図1 コントロール (I群) のラット脳  
黒質。40倍。

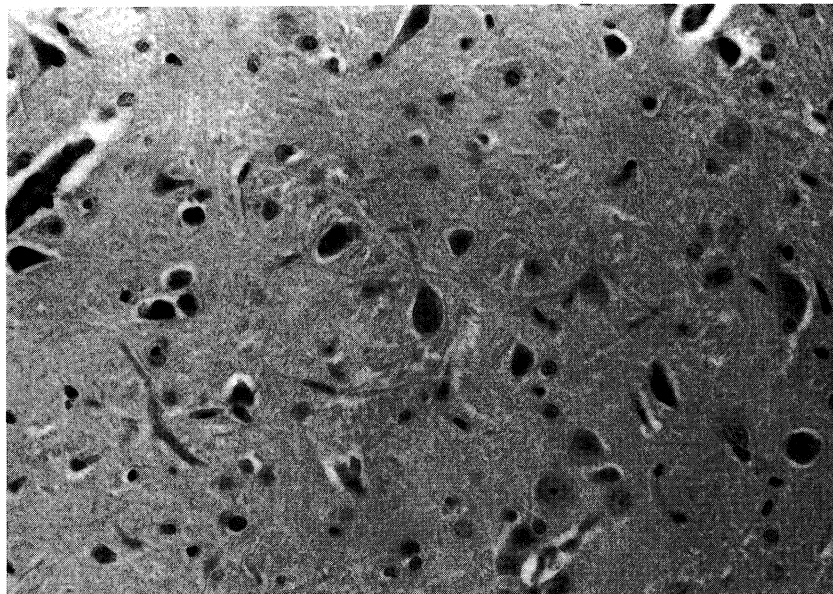


図2 コントロール (I群) のラット脳  
黒質。200倍。

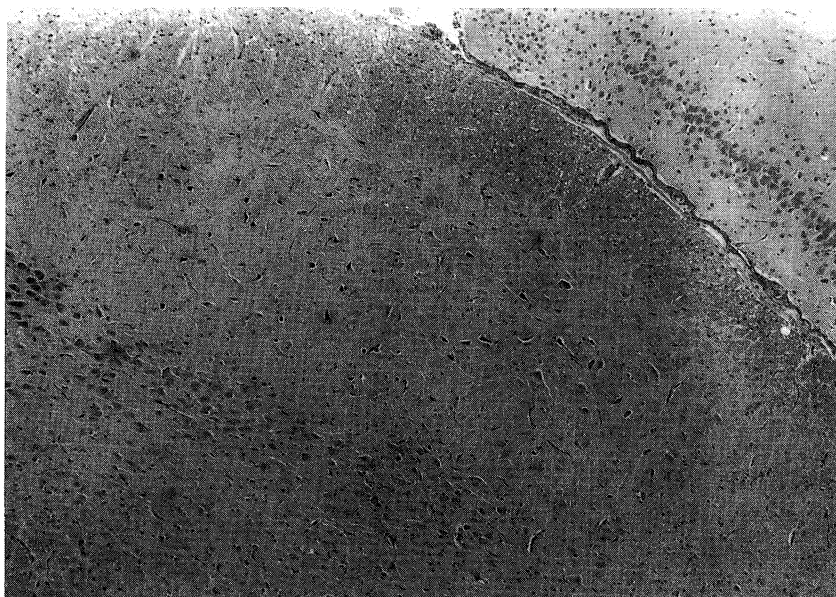


図3 2.5ATA, HBO (II群) のラット脳  
黒質。40倍。

った。3.5ATAの1匹において4日目に運動失調を認めたが1時間後には消失していた。3.5ATA×90分×6日目に、HBO, 75分にて1匹, 8日目にHBO, 67分, 82分におのおの1匹が全身

痙攣を生じた。Chamber外へ出してからも四肢硬直を認めたが全て1時間後には消失していた。

## 2. 組織所見

I群：コントロールのラット脳では artifact と思

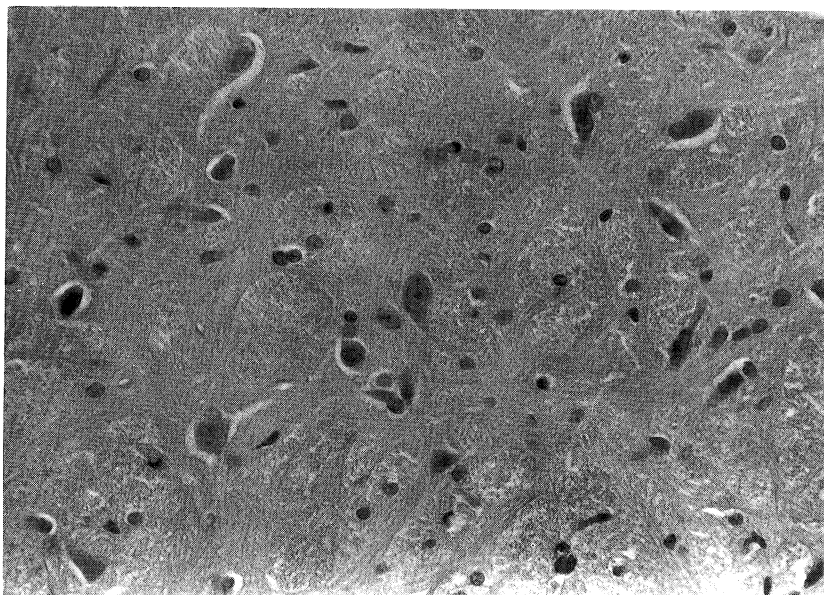


図4 2.5ATA, HBO (II群)のラット脳  
黒質。200倍。




図5 3.5ATA, HBO (III群)のラット脳  
黒質。40倍。

われる神経細胞の濃染と軽度萎縮を認めた。黒質では神経細胞は豊富に存在し、浮腫等も認めなかった(図1, 2)。

II群: 2.5ATA, HBOのラット脳では神経細胞の

萎縮を皮質、海馬、黒質の一部に認めた。黒質では間質の浮腫をみた(図3, 4)。

III群: 3.5ATA, HBOで全身痙攣の生じなかったラット脳では神経細胞の萎縮が認められた。黒質

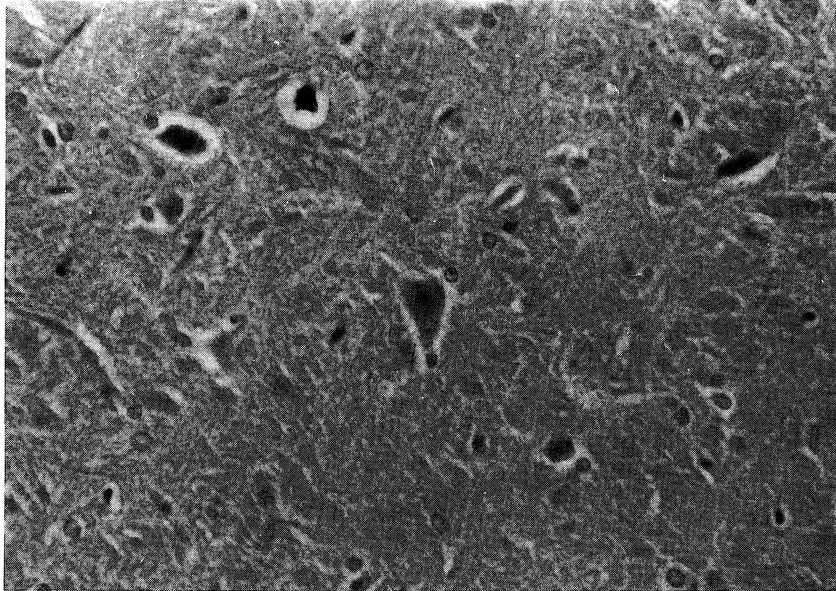


図6 3.5ATA, HBO (Ⅲ群) のラット脳  
黒質。200倍。

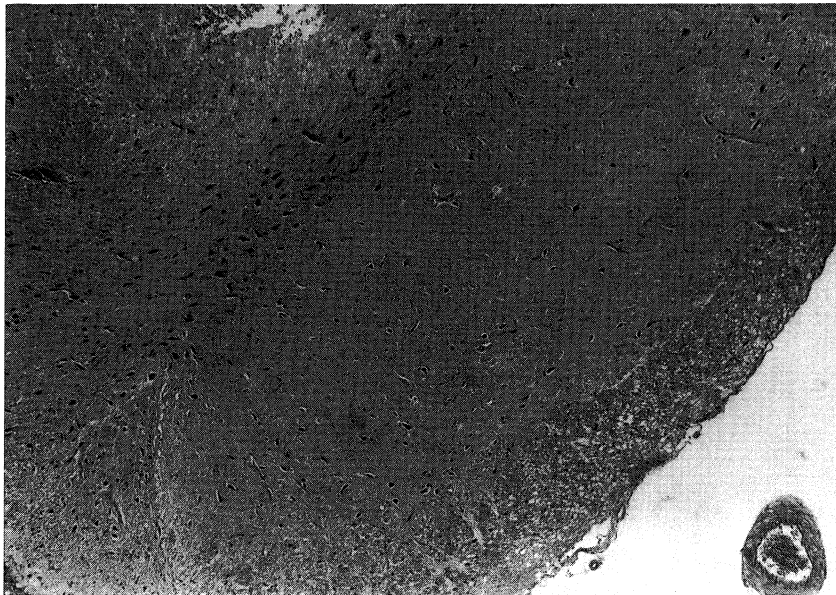


図7 3.5ATA, HBO (Ⅳ群) のラット脳  
黒質。40倍。

において Nissl 小体の消失した神経細胞も認められ、間質は浮腫状で線維成分の増生をみた(図5, 6)。

IV群：3.5ATA, HBO で全身痙攣を生じたラット

の脳では細胞萎縮に加えて血管周囲の空胞形成をみた。黒質において神経細胞壊死と線維性 gliosis を認めた(図7, 8, 9)。



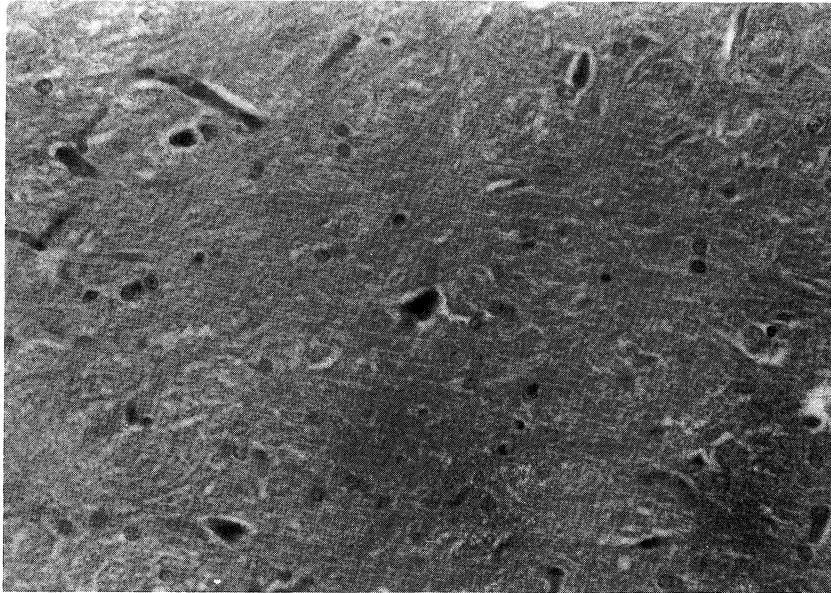


図8 3.5ATA, HBO (IV群) のラット脳  
黒質。200倍。

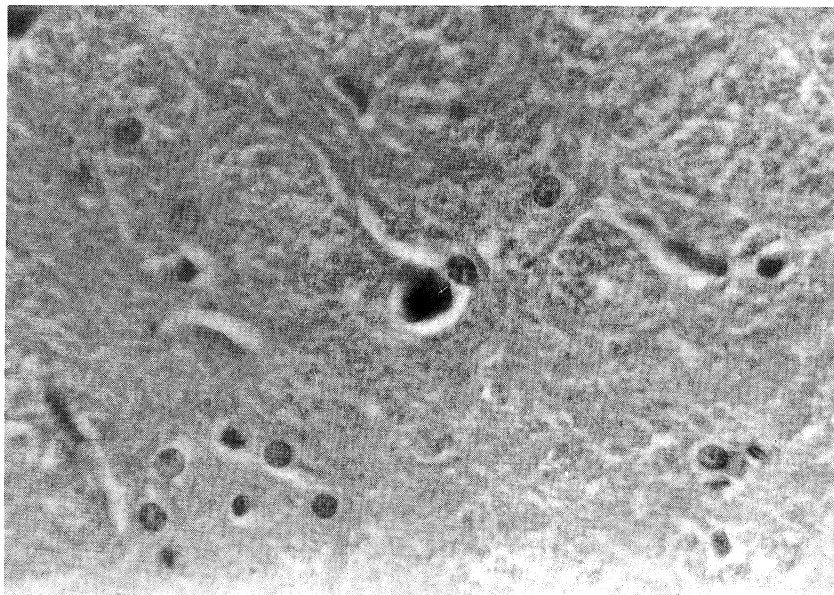


図9 3.5ATA, HBO (IV群) のラット脳  
黒質。400倍。

## 考 察

HBOにて恒久的四肢麻痺をきたしたラット脳の病理学的所見はBean<sup>4)</sup>によれば鬱血、血管周囲

の浮腫、白質の浮腫、局所的な虚血性壊死であるという。Balentine<sup>3)</sup>は更に詳細な検索を行っており、A型病変として個々の神経細胞の局所的壊死、B型病変として灰白質内でのミエリン、軸索、グ

リア細胞の障害を伴った神経細胞群の壊死をあげ、中枢神経の部位により病変が異なるとしている。特に黒質が HBO により高度に侵され、B型病変を15ラット中の14ラットに認めたという。一方、Edström<sup>5)</sup>は可逆的運動神経麻痺をきたしたラット脳に光顕による組織学的変化を認めなかったとしている。Balentine<sup>6)</sup>は60p.s.i.g., 30分間の HBO によるラットの観察を行い、神経症状は全く認めなかったが、電顕によりミトコンドリアの変性を認めたという。

Oxygen toxicity による細胞障害に関しては Haugaard<sup>7)</sup>が free radical を介しての不活化、脂質の過酸化等の機序を述べている。機能的病変が器質的病変へ移行するのは障害の程度と蓄積による。中枢神経の部位により感受性が違うことに関しては Thomas<sup>8)</sup>が superoxide dismutase の脳内不均一分布を、Bean<sup>9)</sup>は HBO 下での脳局所血流の変化を報告しており、代謝と循環の違いが中枢神経障害の偏在性をきたす可能性がある。Levine<sup>10)</sup>は虚血による脳病変が特に海馬領域にみられることから、虚血に対する中枢神経の部位による感受性の違いを報告している。本実験では特に黒質に病変が多くみられ、HBO による中枢神経障害の偏在性が考えられた。

観察された組織所見の要点は病変が artifact, ischemia, oxygen toxicity のいずれによるものかの鑑別であった<sup>11)12)</sup>。組織標本に加わる artifact として修飾、変形をきたすものには formalin 固定までの時間による自己変化、組織を取り出すときの挫滅がある。formalin 灌流による固定では脳組織までの浸透は速やかである。また、脳は頭蓋内にあり取り出すときに損傷の危険は大きい、技術の上達により克服される。次に虚血性変化が酸素中毒による変化かの鑑別である。虚血による変化は神経細胞が萎縮し様に eosin で染まり Nissl 小体が消失し核の輪郭は不鮮明となる。また、毛細管内皮の腫大がみられあたかも毛細血管が増殖したようにみえる。酸素中毒の所見としては核の崩壊と eosin による染色及び細胞質の萎縮があり壊死に陥った細胞の貧食像がみられる。線維性 gliosis は一般に慢性期にみられるが酸素中毒においては4~5日で線維成分の増殖がみられることがある<sup>13)</sup>。しかしながら、虚血と酸素中毒の組織所見は互いに重なり合う点も多い。本実験の

3.5ATA, HBO では黒質にみられた神経細胞壊死と線維性 gliosis が酸素中毒の所見とするには更に厳密な病理学的検索を必要とすると思われた。

#### 【参 考 文 献】

- 1) Bert, P.: Expérience sur l'empoisonnement par l'oxygene. *Ganz. Med. Fr.*, 28:387, 1873
- 2) Bean, J.W., Siegfried, E.C.: Transient and permanent after-effects of exposure to oxygen at high pressure. *Am.J. Physiol.*, 143:656-665, 1945
- 3) Belentine, J.D., Gutsche, B.B.: Central nervous system lesions in rats exposed to oxygen at high pressure. *Am.J. Pathol.*, 48:107-127, 1966
- 4) Bean, J.W.: Alterations in C.N.S. associated with chronic motor disabilities induced by O<sub>2</sub> at high pressure. *Proc. Soc. Exp. Biol. Med.*, 58:20-21, 1945
- 5) Edström, J.E., Röckert, H.: The effect of oxygen at high pressure on the histology of the central nervous system and sympathetic and endocrine cells. *Acta Physiol. Scand.*, 55:255-263, 1962
- 6) Balentine, J.D.: Ultrastructural pathology of hyperbaric oxygenation in the central nervous system. *Lab. Invest.*, 31:580-592, 1974
- 7) Haugaard, N.: Cellular mechanism of oxygen toxicity. *Physiol. Rev.*, 48:311-373, 1968
- 8) Thomas, T.N., Priest, D.G., Zemp, J.W.: Distribution of superoxide dismutase in rat brain. *J. Neurochem.*, 27:309-310, 1976
- 9) Bean, J.W., Lignell, J., Coulson, J.: Regional cerebral blood flow, O<sub>2</sub>, and EEG in exposures to O<sub>2</sub> at high pressure. *J. Appl. Physiol.*, 31:235-242, 1971
- 10) Levine, S.: Anoxic-ischemic encephalopathy in rats. *Am. J. Pathol.*, 36:1-17, 1960
- 11) 平野朝雄: 神経病理を学ぶ人のために。東京、医学書院, 1976
- 12) 小柳新策, 岡崎春雄, 立石潤, 鈴木実, 福永昇, 鈴木衣子, 平野朝雄, 桶田埋喜, 三好功峰, 武谷止孝, 岩崎裕三: 神経疾患, 飯島宗一, 石川栄世, 影山圭三, 島峰徹郎, 現代病理学大系23巻, 東京, 中山書店, 1985
- 13) Balentine, J.D.: Pathology of oxygen toxicity. New York, Academic Press, 1982
- 14) 浦山 博, Jacobson II, J.H., Zappulla, R.A., 渡辺洋宇, 岩 喬: HBO と頸部交感神経切除のラット脳に及ぼす影響。日高圧医誌, 22:171-175, 1987