

## ●原 著

## 四肢難治性潰瘍に対する高気圧酸素療法について

八木博司\*

四肢難治性潰瘍は末梢動脈閉塞症、静脈不全、動静脈瘻、悪性腫瘍、外傷など種々の疾病によって生じ、その名の如く難治性で、患者の多くは長い病悩期間を持っている。

私共は創傷治癒における酸素の役割を重視し、これら症例に種々の治療法と共に、補助療法の意味で高気圧酸素（OHP）療法を併用した。

その結果、95例の阻血性潰瘍、10例の鬱血性潰瘍、5例の動静脈瘻性潰瘍、1例の癌性潰瘍に25回以上のOHP療法を試み、次の成績を得た。

1. 各種治療に抵抗した阻血性潰瘍95例中62例（65.3%）はOHP療法の併用により治癒した。
2. リントン氏手術の前後にOHP療法を試みた10例の鬱血性潰瘍は全例治癒させる事ができ、10年間の遠隔時観察で再発を認めたものは1例もなかった。
3. 各種手術をうけた後の動静脈瘻性潰瘍の5例に対し、OHP療法に皮膚移植を行ったところ、全例潰瘍を治癒させる事ができた。
4. 熱傷後の癌性潰瘍1例に対し、制癌剤にOHP療法を併用したところ、組織学的に潰瘍底に癌細胞を認めなくなり、潰瘍切除後皮膚移植を行い、退院させる事に成功した。本例は術後3年7カ月目に肺転移のため死亡したが、局所再発は認められなかった。

キーワード：四肢難治性潰瘍、高気圧酸素療法、阻血性潰瘍、鬱血性潰瘍、動静脈瘻性潰瘍、癌性潰瘍、皮膚移植

### On the Hyperbaric Oxygen Therapy for Severe Infected Granulation Wounds (Ulcers) of Upper and Lower Extremities.

Hiroshi Yagi

Fukuoka Yagi Kosei-kai Hospital, Dept. of Surg.,  
Fukuoka, Japan

Severe infected granulation wounds (ulcers) of upper and lower extremities result from various kinds of diseases, for example, peripheral arterial occlusive disease, postphlebotic venous insufficiency, arteriovenous malformation, skin cancer, trauma, etc. The wound managements of these ulcers are very difficult and almost all patients have a long period of the suffering, in general.

In order to accelerate the healing process of the ulcer, we have applied hyperbaric oxygen (OHP) together with conventional various therapies, because it is considered that oxygen plays one of

important roles on wound healing. The OHP was performed on the condition of 2ATA. for 90 min. once a day, and the therapy was continuously given 25 times or more.

The results were as follows in our series consisted of 95 cases of ischemic ulcer, 10 cases of stasis ulcer, 5 cases of A-V malformation and one case of cancerous ulcer.

1. 62 out of 95 cases (65.3%) of ischemic ulcer, which resulted from unsuccessful vascular reconstruction, reocclusion of reconstructed blood vessels and/or advanced peripheral arterial occlusion, were cured by using the OHP with vasodilator drugs. All of these cases already received lumbal sympathectomy and didn't have any indication of surgical reoperation.
2. 10 cases of stasis ulcer received OHP before and after Linton's surgical procedure, and all cases have been set free from the ulcer in follow up studies for about 10 years.
3. 5 cases of A-V malformation received various surgical approaches, however, their ulcers

\*福岡八木厚生会病院

didn't heal completely. OHP before and after skin graft on these ulcers was performed and all cases had successful results.

4. OHP with cancer chemotherapy was given on the cancerous ulcer case after burn, and the ulcer resection and skin graft were performed as cancer cells on the ulcer were not found microscopically in a few times of biopsy examination. The patient's ulcer was cured and no local recurrence was observed until he died by lung metastasis after 3 years and seven months of surgery.

### Keywords:

Severe infected granulation wounds (ulcers) of upper and lower extremities

Hyperbaric oxygen therapy

Ischemic ulcer

Stasis ulcer

Ulcer due to artero-venous malformation

Cancerous ulcer

Skin transplantation(graft)

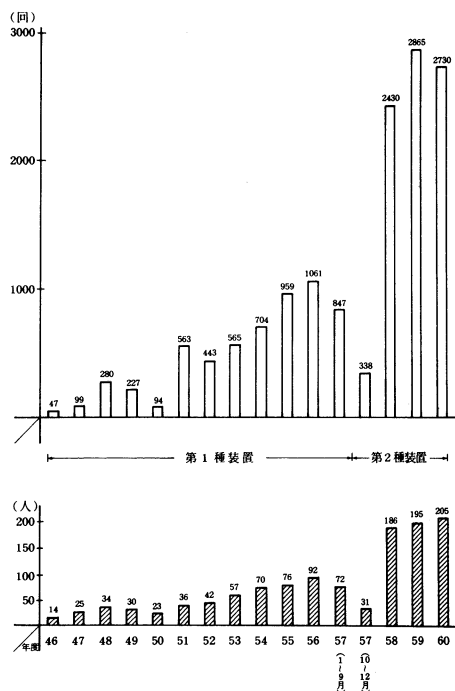


図1 当院における高気圧酸素療法の年次推移  
S46.1～S60.12

### はじめに

当施設で高気圧酸素療法(以下OHP療法と略)を始めたのは昭和46年1月来で、昭和60年末までの15年間に延べ1,188例に14,252回のOHP療法を行っている。図1はその年次推移を示したもので、上段が治療回数、下段が例数の推移を示したものであり、第2種装置を導入した昭和57年10月以降、症例は急速に増加し、この期間だけで第1種装置を使用していた時代の症例数をはかるに凌駕している。

表1は第2種装置を用いるようになってからの症例の一覧で617例に8,363回の治療を行っており、症例もガス中毒、減圧症をはじめ、中枢及び末梢の血行障害、一般外科への応用など多岐にわたっている。

本日はこれら症例の中から、私自身血管外科を専攻していたこともあって、四肢の難治性潰瘍をとり上げて報告したいと思う。

### 2. 四肢難治性潰瘍の種類

四肢の難治性潰瘍には動脈の血行障害に由来する阻血性潰瘍と静脈不全に由来する鬱血性潰瘍及び動静脈瘻形成に由来する潰瘍など血流障害に起

因するもののほかに、悪性腫瘍由来のものや外傷由来のものがある。本日はこれら潰瘍の中から、血行障害に由来する三種類の潰瘍と癌性潰瘍をとり上げて報告したいと思う。

### 3. 阻血性潰瘍(動脈性)

阻血性潰瘍に対する治療の原則は血管外科的手技の適応がある症例に対しては血行再建術を行い、適応が立たない症例に対しては腰部交感神経切除術(以下腰交切と略)を行う。しかし、それでも治癒しないものとか、或いは再発性潰瘍に対してはOHP療法の適応となる。

#### 1) OHP療法の効果を向上させるための2, 3の試み

一般に大量の酸素が生体内に与えられると、homeostasisの結果、脈管系の反応として脈管攣縮が起こり、局所の循環血液量が減少する。

1964年Bird<sup>1)</sup>はMercury-in-Rubber Strain Gaugeを用いて、2絶対気圧(以下2ATAと略)の環境下で純酸素を与えた場合、上肢血流量は

表1 第2種装置によるOHP療法の現状

	昭57(10~12月)	昭58(1~12月)	昭59(1~12月)	昭60(1~12月)	計
ガス中毒	1 ( 4 )	13 ( 118 )	15 ( 127 )	11 ( 182 )	40 ( 431 )
減圧症	3 ( 6 )	3 ( 6 )	4 ( 15 )	7 ( 33 )	14 ( 54 )
脳疾患	6 ( 101 )	24 ( 563 )	37 ( 859 )	29 ( 615 )	109 ( 2346 )
脳梗塞					
脳出血			4 ( 49 )	9 ( 159 )	
脳外傷	1 ( 2 )	7 ( 56 )	6 ( 142 )		14 ( 200 )
急性アノキシア(総頸など)			3 ( 5 )	2 ( 5 )	5 ( 10 )
その他ヘルペス脳炎				1 ( 20 )	1 ( 20 )
脳転移				1 ( 30 )	1 ( 30 )
心疾患	1 ( 1 )	3 ( 32 )			4 ( 33 )
心筋梗塞					
一般外科	5 ( 30 )	60 ( 247 )	53 ( 255 )	50 ( 207 )	168 ( 739 )
イレウス		3 ( 56 )	4 ( 127 )	2 ( 25 )	9 ( 208 )
ガス壊疽					
熱傷	5 ( 77 )	12 ( 120 )	6 ( 29 )	25 ( 292 )	48 ( 518 )
凍傷				1 ( 17 )	1 ( 17 )
肝不全		3 ( 25 )	10 ( 117 )	14 ( 256 )	27 ( 398 )
乏血性ショック	1 ( 6 )	4 ( 6 )			5 ( 12 )
皮膚移植		2 ( 96 )		1 ( 10 )	3 ( 106 )
ミエロハテ				1 ( 6 )	1 ( 6 )
血管外科	3 ( 8 )	9 ( 223 )	7 ( 118 )	1 ( 42 )	20 ( 391 )
急性動脈閉塞					
A.S.O.	1 ( 2 )	12 ( 333 )	6 ( 189 )	13 ( 285 )	32 ( 809 )
T.A.O.	4 ( 63 )	9 ( 265 )	8 ( 152 )	7 ( 160 )	28 ( 640 )
C.A.O.				1 ( 23 )	2 ( 59 )
A-VF				1 ( 2 )	1 ( 2 )
レイノー氏病		1 ( 5 )	1 ( 12 )	1 ( 14 )	3 ( 31 )
静脈血栓(下腿潰瘍)	2 ( 25 )	3 ( 54 )		2 ( 53 )	7 ( 132 )
整形外科			5 ( 86 )		5 ( 86 )
遷延性活癒竹折					
脳脂肪塞栓症			2 ( 40 )	2 ( 22 )	4 ( 62 )
肺脂肪塞栓症				1 ( 1 )	1 ( 1 )
耳鼻科		8 ( 133 )	10 ( 275 )	14 ( 191 )	32 ( 599 )
難聴・耳鳴					
メニエル氏病			1 ( 9 )		1 ( 9 )
眼科			5 ( 137 )	4 ( 52 )	9 ( 189 )
網膜中心動脈閉塞			2 ( 55 )	1 ( 21 )	3 ( 76 )
網膜中心静脈閉塞					
その他	1 ( 19 )	9 ( 56 )	6 ( 67 )	3 ( 7 )	19 ( 149 )
計	31 ( 338 )	186 ( 2430 )	195 ( 2865 )	205 ( 2730 )	617 ( 8363 )

28.5%減少することを報告し、私共も日本光電製の Impedance Plethysmograph を用いて、純酸素加圧の小型チェンバー内で下肢血流量を測定したところ、3ATA O<sub>2</sub>の環境下で Bird らの報告と同様約30%弱の流量低下を認めた。これに対し、腰交切を受けた症例では流量の低下は顕著ではなかった。

一方、私共は加圧下で輸血、輸液が可能な実験用タンクを試作し、これを用いて家兎の大腿動脈を結紮離断した後、次の4群について皮膚温及び患側肢の還流静脈血の血液ガスを分析した。すなわち、グループIは未処置対照群、グループIIはOHP単独群、グループIIIはOHP療法下で低分子デキストラン10ml/kgを投与した群であり、グループIVはOHPに温泉地特有の泥浴を加味したものである。OHP療法は純酸素加圧で行い、1日1回3ATA90分とした。

その結果、恒温室内で Medical Thermometer MT 3型を用い、家兎の皮膚温を健側肢と患側肢の同一部位で測定してみると、結紮後10日目の皮膚温は対照群及びOHP単独群に比べて、グルー

プIII, IVの方が健側値にはやく近づくことが判り、また、下肢の還流静脈血を大腿静脈より採血して静脈血のPO<sub>2</sub>, PCO<sub>2</sub> ratioを測定してみても、皮膚温測定の結果と同様の結果を得た(図2)。このような所見は家兎下肢の側副血行路の発達程度と一致した<sup>2)</sup>。以上の所見から私共は末梢循環障碍の症例にOHP療法を行う場合、腰交切施行例で積極的に血管拡張剤を使用した方が望ましいと考えた。

そこで、OHP療法に併用しうる速効性の血管拡張剤を検討するため、私共はフクダの光電容積脈波計(PT703型)を用いて、臨床例で薬物負荷後の指尖容積脈波の変化を追跡した。

一般に、四肢血管は交感神経ブロック時に最大限の拡張を示す事が知られているので、私共は下肢では腰椎麻酔、上肢では星状神経節ブロック時の脈波波形の変化を検討した。その結果、図3に示す如く腰麻並びに神経ブロック時の脈波は何れも振幅の高い膨隆波形となる事が判り、このような変化はα-ブロッカーとして Benzylimid-azoline (イミタリン) 40mgを静脈内注射(静注)

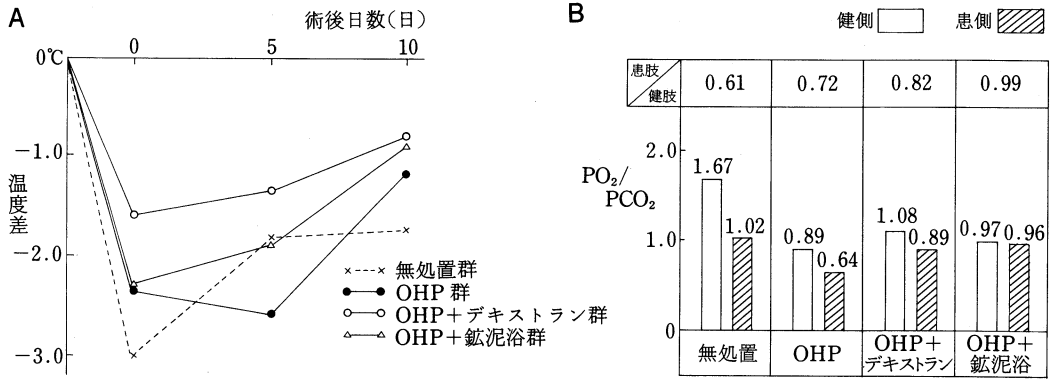


図2 家兎一側股動脈結紮後の足背温(A)及び下肢還流静脈血の  $PO_2/PCO_2$  比(B)の変化  
 A: 足背温(家兎5例平均)は室温 $22^{\circ}C \pm 0.3^{\circ}C$  湿度55%の恒温室内で測定  
 B: 下肢還流静脈血の  $O_2 \cdot CO_2$  分圧比(結紮後12日目, 家兎5例平均)

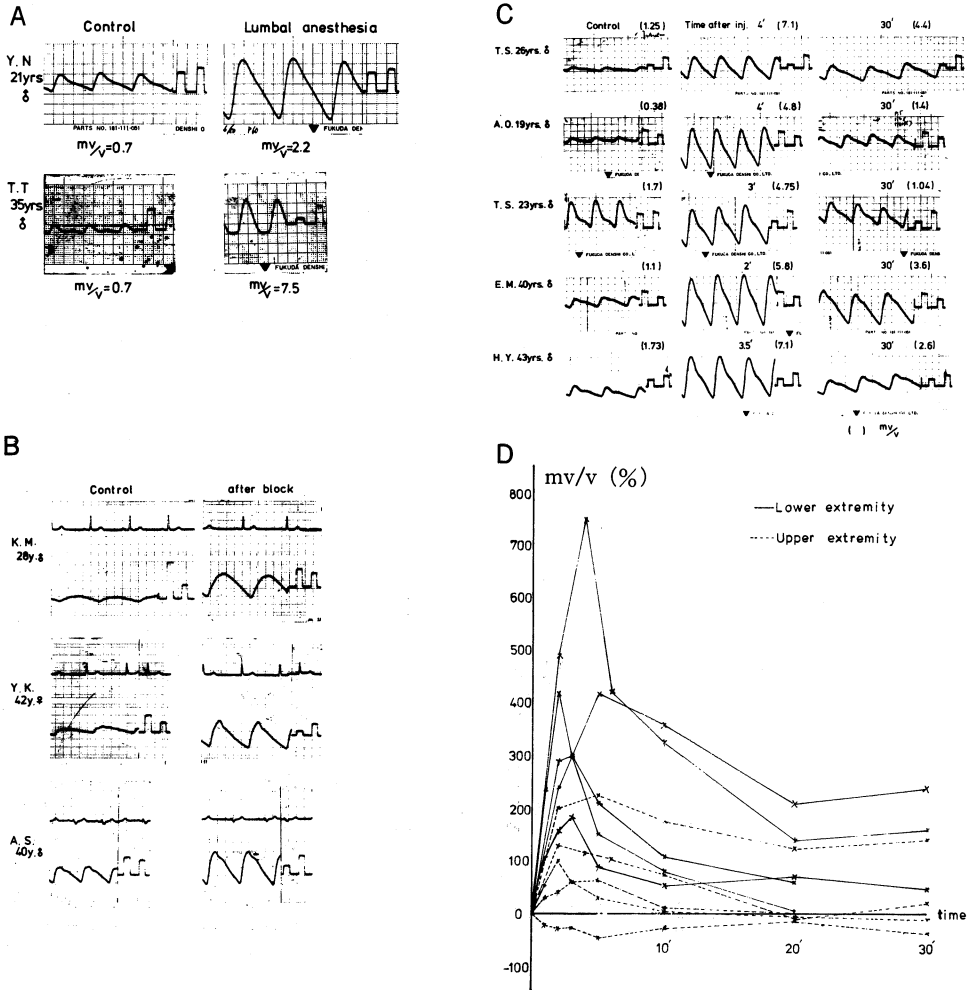
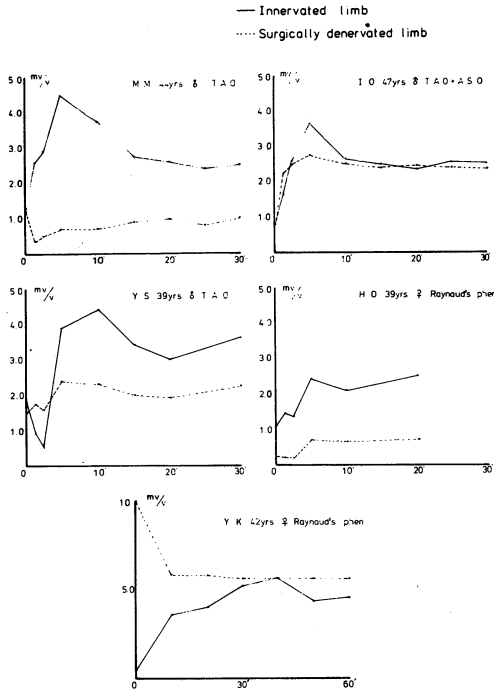


図3 腰麻(A), 星状神経節ブロック(B), イミダリン負荷脈波(C)とイミダリン40mg負荷後四肢脈波振幅の変動(D)

Difference between the innervated and denervated limb in same patient for IMIDALINE (40mg)



Difference between the innervated and denervated limb in same patient for NITOROL (5mg)

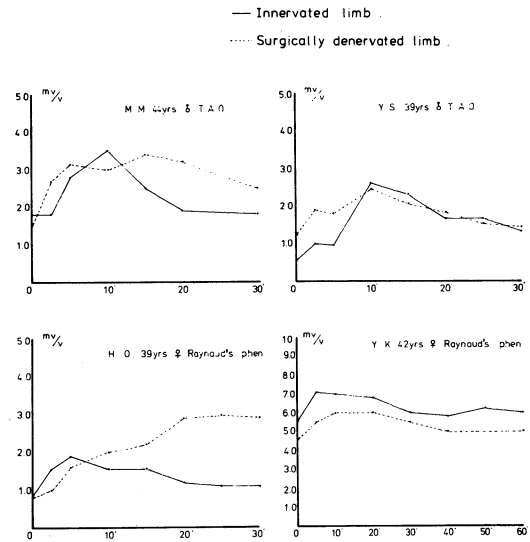


図4 イミダリン(A)及びニトロール(B)負荷後、脈波振幅の変化(同一人)

イミダリン負荷後 M.M と Y.K の 2 例に lending-borrowing Phenomenon を認めるが、ニトロールでは認められない。

した場合にも認められた。

また、イミダリン 40mg 静注前、静注後、5分、10分、20分、30分目に脈波を測定し、脈波振幅の高さを1分間計測して、その平均値を経時的に記録してみると、力価の低下と共にきれいな減衰曲線が描かれ、反応の強さは上肢より下肢に大きい傾向を認めた(図3-D)。イミダリン静注による副作用として、一過性に顔面紅潮、軽度の動悸等を認めるが、作用時間は比較的短く且つ循環動態にも著変を来たさない事が判った。また、動注、静注、筋注で薬効に大差なく、私共は筋注或いは静注を原則とした。ところが興味あることに一側のみ腰交切を受けた症例にこの薬剤を投与してみると、健側肢の流量がふえて、腰交切肢の流量が減少するいわゆる lending-borrowing phenomenon が生ずることが判り、このような傾向は計測した5例中2例に認められた(図4-A)。

そこで、私共は腰交切肢にも有効な血管拡張剤

をもとめて検討した結果、ニトロ化合物が脈波振幅の増大と共に著明な拡張波形を来すことが判り、ニトロ化合物中 Isosorbide Dinitrate(ニトロール) 5mg 舌下錠が私共の要求を満たす事を知った。すなわち、本剤は健側肢、腰交切肢共に同じように作用し、また OHP 療法下でも薬効は損われないことが判った<sup>3)4)</sup>(図4-B)。そこで本剤の末梢循環動態に及ぼす影響を知るため、Swanzanz カテーテルを用いて心拍出量を測定し、血圧の変化と共に末梢組織における酸素消費の程度を推測するため、大腿動静脈血の酸素較差を測定した。その結果、本剤投与後下肢脈波振幅は80%増加するものの心拍出量は20%減少し、末梢血管抵抗には著変をきたさない事が判った。一方、大腿動脈血酸素較差は75%上昇した。私共はこれが何を意味するか種々検討した結果、post capillary の血管が拡張して末梢に pooling を起こすためと推測した<sup>5)</sup>。最近ニトロ化合物の下肢脈管系に対

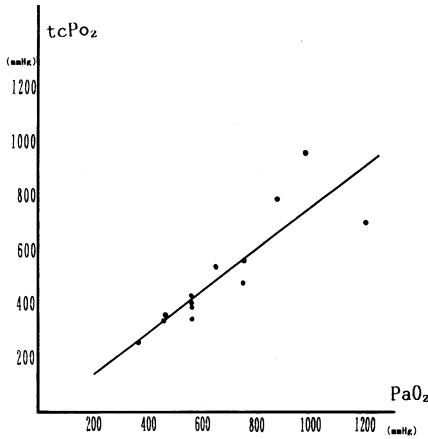


図5 2ATA 環境下における PaO<sub>2</sub> と経皮的 PO<sub>2</sub> の関係 (O<sub>2</sub>流量: 15l/min.) —ハドソン型マスク使用—

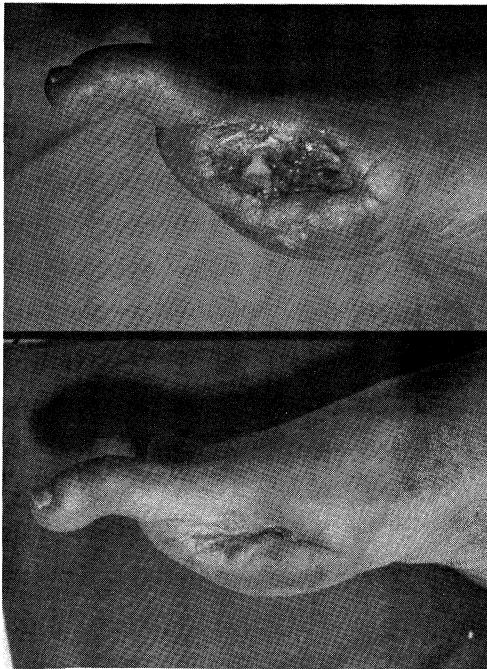


図6 43歳, 男, T.A.O  
20回の OHP 療法で潰瘍は治癒した。

する薬理作用について数々の文献<sup>6)7)</sup>が散見されるが、末梢循環に対する本剤の効果は私共の推測とほぼ一致しており、本剤を末梢循環障碍に用いるには種々難点があるように思われた。

最近、double blind test を経た各種の血管拡張

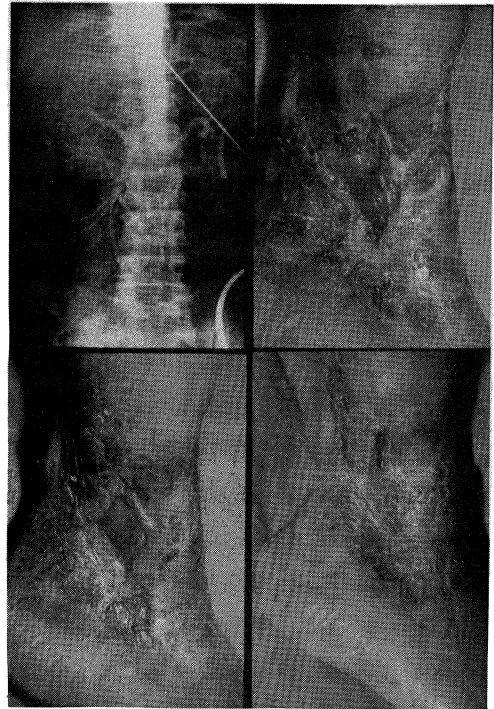


図7 52歳, 男, A.S.O  
52回の OHP 療法で潰瘍はほぼ消失した。

剤が市販されるようになり、特にプロスタグランディン E<sub>1</sub> (PGE<sub>1</sub>) の効果は広く認められているので、私共は OHP 療法に低分子デキストランと PGE<sub>1</sub> の併用を原則として行う事とした。

次に OHP 療法を行う上で問題となる第3の事は、空気加圧下で純酸素をマスクを用いて与える場合である。使用するマスクの種類と酸素流量が動脈血中の酸素分圧に影響を与える事は当然である。

この点に関し、私共は日本光電製の経皮的酸素分圧測定装置 (OKV-7101 型) を用いて高圧室内で、電極を前胸部に装着し、この値と直接測定した動脈血の酸素分圧値とを比較検討した。使用したマスクはハドソン型マスクである。

その結果、2ATA の環境下で酸素を 15l/min. で流した場合、この両者には正の相関関係が認められ(図5)、直接測定した動脈血の酸素分圧に比べて経皮的酸素分圧は 100 ないし 200mmHg 程度低く表われることが判った。また、酸素流量を

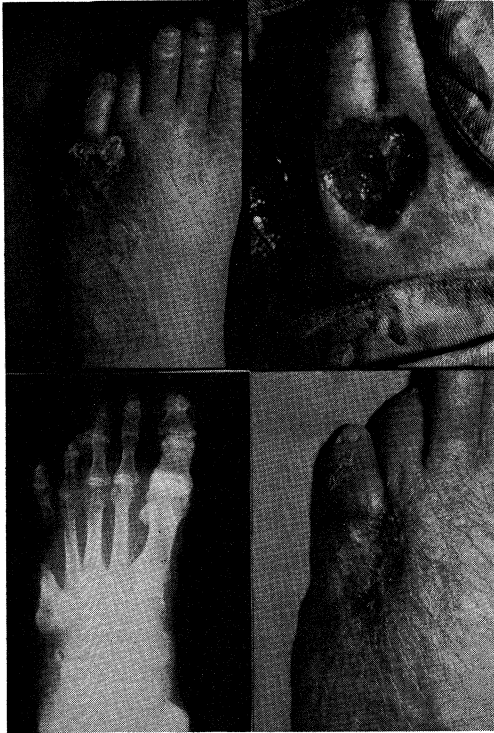


図8 80歳, 男, A.S.O

第5中足骨部分切除を伴う創傷処置と59回のOHP療法により潰瘍は治癒した。

15l/min.から30l/min.にした場合、及びマスクのサイドホールを閉鎖した場合、経皮的酸素分圧は上昇するので、経皮的酸素分圧が800mmHg以上になるようにして治療を行った。

## 2) 自験症例

阻血性潰瘍にOHP療法をやられた方は誰でもお判りの事と思うが、infected gangrene (wet gangrene)をdry gangreneに変え易く、それに伴って安静時疼痛は軽減する。

症例1：43歳, 男子, thromboangiitis obliterance (T.A.O.)の患者で踵趾に阻血性潰瘍を有し, 2ATA O<sub>2</sub>90分, 1日1回のスケジュールで29日間に20回のOHP療法を行ったところ潰瘍は治癒した(図6)。

症例2：52歳, 男子, 腹部大動脈血栓症(arterio-sclerosis obliterance (A.S.O))の症例で, 血行再建術を2回受けたが何れも再建術に失敗し, 右足関節に難治性潰瘍を作って来院した。本例に対しても2か月間にOHP療法を52回施行したとこ

ろ, 潰瘍は著しく縮小し, 図7右下の如き状態になって退院した。

この2症例はT.A.O.とA.S.O.による阻血性潰瘍例でOHP療法と薬物療法のみで潰瘍は治癒した。

症例3：80歳, 男子, 左腸骨, 大腿動脈閉塞症(A.S.O.)の症例で腸骨, 大腿動脈バイパス術後, 左足背の潰瘍が治癒せず難治性のため来院した。血管造影にてpedal archの開存が認められ, 側副血行路の発達が良好であったため, 壊死組織除去を行い, その際, 創面に中足骨が露出して邪魔になったため, 骨切除を併用した(図8)。その結果, 2.5か月間に59回のOHP療法を行い, 潰瘍を治癒させることが出来た。

症例4：34歳, 女子, 右腸骨, 大腿動脈閉塞症(A.S.O.)の症例で血行再建術を2回受けたが, 十分な流量を得る事ができず, 足関節前面に巨大潰瘍を作って来院した。腱の露出を認め, 多量の分泌物を認めたため, OHP療法を7回施行したところ, 図9-1最上段左に示す如く, 創面は乾燥し, デブリドマン後, 人工皮膚(以下P.V.Fと略)を装着してギプス固定を行った。図9-1中段左はP.V.F.装着後10日目, OHP療法開始後20回目の創面でこの時期に自家皮膚移植を行い, 図9-1中段右は自家皮膚移植後28日目, OHP療法32回目の創面で部分的に皮膚片の生着が認められ, 更に2か月後3度目の皮膚移植を行い, 治療開始後半年で図9-1下段右に示す如き状態になった。しかし, 骨の露出を認めたため図9-2に示す如く皮弁移行術を行い, 8か月ぶりに創面を完治させることができた。

症例5：71歳, 男子, 左大腿, 膝窩動脈閉塞症(A.S.O.)の症例で血行再建術後, 足関節部後面アキレス腱部に潰瘍を形成し, 前回の症例と同様アキレス腱及び骨の露出を認めた。本例に対してもデブリドマン後P.V.F.を装着し, P.V.F.除去後, 肉芽創の状態は良好となったため, 骨の部分切除後有柄皮膚移植を行い, 3週間ギプス固定後有柄皮膚を切離した。本例の潰瘍は5か月の闘病生活で治癒した。

以上述べた3症例は阻血性潰瘍の治療にwound managementが極めて重要な事を示したものであり, OHP療法とデブリドマン及び皮膚移植により幸いなことに治癒させることができ

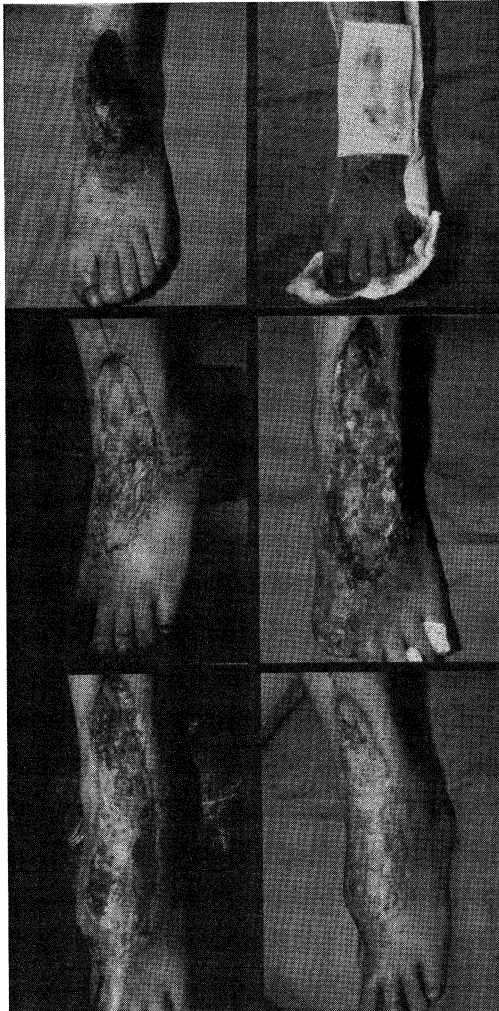


図9-1 34歳，女，A.S.O

た。

これらの経験から巨大創面を有する阻血性潰瘍の治療にあたっては創面をP.V.F 或いは皮弁で被覆することが感染を抑え、肉芽形成を促進すると考えられた。

一方、A.S.O.に重症糖尿病を合併した症例では嫌気性菌感染症を併発し易く、その予後は悪い。この場合、糖尿病のコントロールもさる事ながら嫌気性菌感染に対する処置が必要となる。

症例6：55歳，男子，A.S.Oで右大腿切断後，断端創の壊死で来院した。軟部レ線写真で図10に示す如くガス像の発生を認め、好気性菌並びに嫌気性菌培養にてガス壊疽菌（*cl. welchii*）を検出した。従って、私共は本例に対し広範囲デブリドマンと抗生物質を使用し、アムステルダム方式でOHP療法を行い、救命する事ができた。

一般に嫌気性菌感染を誘発する因子としては種々のものが考えられるが、阻血性障害を有する症例の場合、無菌的に操作する事は勿論の事、切断端を密に縫合しない事である。断端を密に縫合すると、その部に血行障害を惹起し、且つ閉鎖創

OHP療法と皮膚移植をふくむ創傷処置により潰瘍はほぼ消失したが、下腿に骨露出を認めたため、図9-2の如く、皮弁移行術を行い、完治させる事に成功した。

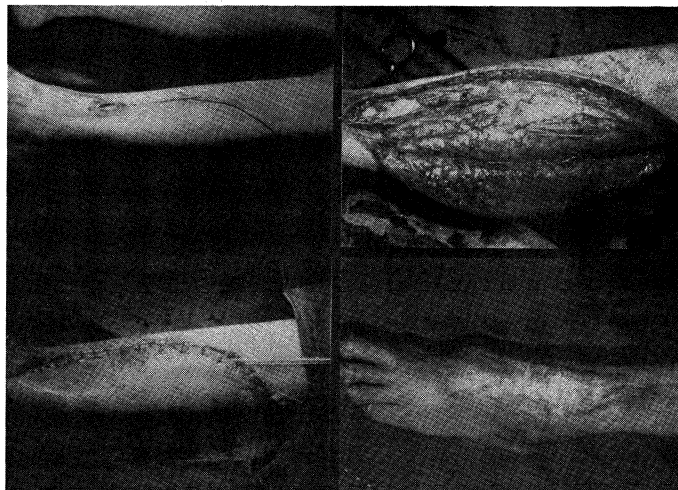


図9-2



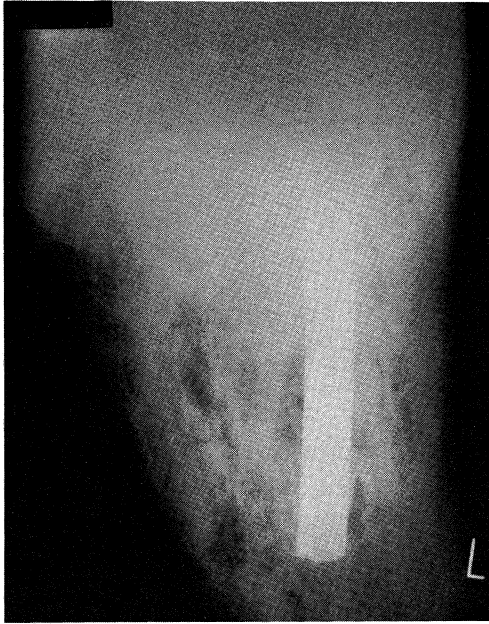

図10 A.S.O.に重症糖尿病を合併した症例  
にみられたガス壊疽 (55歳, 男)

のため嫌気性感染を起こし易い。このため私共は primary delayed closure 法を用い、且つ皮膚縫合はテープ縫合を行っている。また、阻血部の治癒過程を追跡してみると hypoxia のため irreversible になった組織の快復は期待できないが、その周辺組織の中には reversible な部分があ

り、OHP 療法中時に壊死組織の周辺から健常肉芽の増生を認める事がある。この点に関し、私共は脳硬塞症例で興味ある知見を得たので次にこの点を紹介する。

脳硬塞症例の場合、硬塞部の脳組織は hypoxia のため嫌気性代謝を行い、その終末産物である lactate が脳脊髄液中に流出することが知られている。九大第2内科の藤島ら<sup>8)</sup>は脳硬塞患者の意識障害の程度と脳脊髄液の lactate との間には正の相関関係があることを報告し、私共はこの考えを脳硬塞症例に応用して、硬塞の大きさと脳脊髄液中の lactate の値が OHP 療法でどうなるかを検討した。

図11は当院の大島君がやった仕事で急性期脳硬塞患者の脳脊髄液を採取して、その lactate 値を横軸に、縦軸にその患者の状態が安定した時の硬塞の大きさをとったものである。実線は OHP 療法⊖例で、点線は OHP 療法⊕例であり、有意の差をもって OHP 療法⊕例の方が硬塞の範囲が狭くなることが判った。このことは硬塞部周辺に ischemic penumbra という領域があって、その部が OHP 療法により irreversible とはならず reversible になったためと推測された。従って、OHP 療法には irreversible になるか reversible になるか不明の低酸素状態にある組織をよみがえさせる力があると考えられた。

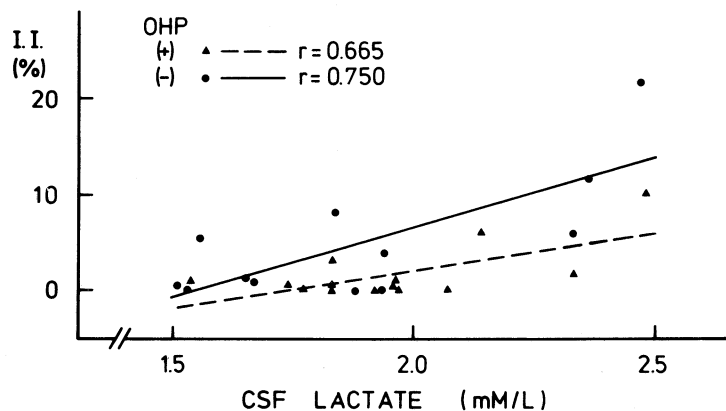


図11 脳硬塞例に対する OHP 療法の効果

脳脊髄液の乳酸値が同程度の症例で OHP ⊕例と OHP ⊖例を比較すると OHP ⊕例の方が CT 所見で梗塞の大きさが小さい (I.I. は infarction index, 脳全体に対する梗塞の大きさ)。

表 2-1 器種別にみた末梢動脈閉塞症に対する OHP 療法の成績

		著効	軽快	不変(増悪)	有効率
第 1 種 (47.1~57.9)	ASO 20	12	5	3	$\frac{36}{54}$ (66.7%)
	TAO 32	23	2	7	
	CAO 2	1	0	1	
第 2 種 (57.10~60.12)	ASO 25	15	4	6	$\frac{26}{41}$ (63.4%)
	TAO 13	9	1	3	
	CAO 3	2	0	1	
95		62	12	21	$\frac{62}{95}$ (65.3%)

表 2-2 疾患別にみた OHP 療法の治療成績  
—末梢動脈閉塞 (57.10~60.12)—

		著効	軽快	不変(増悪)	有効率
ASO	潰瘍 19	10	3	6	$\frac{15}{25}$ (60%)
	切断 6	5	1		
TAO	潰瘍 9	7		2	$\frac{9}{13}$ (69.2%)
	切断 4	2	1	1	
CAO	潰瘍 3	2		1	$\frac{2}{3}$ (66.7%)
	切断 0				
41		26	5	10	$\frac{26}{41}$ (63.4%)

以上の自験症例を総括してみると、表 2-1 の如くで、第一種、第二種装置による OHP 療法の有効率は 66.7% と 63.4% であり、この両者に有意の差を認めず、全体として 95 例中 62 例 65.3% に潰瘍は治癒し、12 例において潰瘍は著しく縮小した。従って、OHP 療法による改善率は 95 例中 74 例 77.89% となる。この成績を疾患別にみても表 2-2 の如くで、A.S.O.60%、T.A.O.69.2%、C.A.O.66.7% であり、これは第二種装置を使用した時代の成績であるが、第一種装置を用いた時代もこれと同様の傾向を認めているので、T.A.O.の方が A.S.O.より治癒し易いものと考えられた。

また、阻血性潰瘍に対する OHP 療法の有効率を部位別にみると、表 2-3-A に示す如くで足趾は 75%、足背 50%、下腿 0% で全体として 61.3% となっており、末梢に出来た潰瘍ほど治癒し易い傾向を認めた。一方、切断端の難治性潰瘍に対する OHP 療法の効果は B.K 切断例で B.K の再切断で治癒したものを有効例、A.K 切断になったものを無効例とすると、その有効率は 70% で切断端の難治創例の方が阻血性潰瘍より治癒し易い傾向を認めた (表 2-3-B)。

次に OHP 療法が無効だった 10 例の血管造影所見について述べる。10 例中 3 例は B.K 切断の状態

表 2-3 末梢動脈閉塞症に対する OHP 療法の成績 (57.10~60.12)

		著効	軽快	不変(増悪)	有効率
A) 阻血性潰瘍に対する治療成績					
趾	ASO 10	7	1	2 <sup>BK</sup>	$\frac{15}{20}$ (75%)
	TAO 7	6		1 <sup>BK</sup>	
	CAO 3	2		1 <sup>BK</sup>	
足	ASO 6	3	1	2 <sup>BK</sup>	$\frac{4}{8}$ (50%)
	TAO 2	1		1 <sup>BK</sup>	
	CAO 0				
下腿	ASO 3		1	2 <sup>BK</sup>	$\frac{0}{3}$ (0%)
	TAO				
	CAO				
31		19	3	9	$\frac{19}{31}$ (61.3%)
B) 切断創に対する治療成績					
趾	ASO 2	1	1		$\frac{3}{4}$ (75%)
	TAO 2	2			
	CAO				
下腿	ASO			1 <sup>AK</sup>	$\frac{0}{1}$ (0%)
	TAO 1				
	CAO				
大腿	ASO 4	4			$\frac{4}{5}$ (80%)
	TAO 1		1		
	CAO				
10		7	2	1	$\frac{7}{10}$ (70%)

で来院したため、この 3 例を除いて残り 7 例の血管造影で共通していえることは、下腿における主幹動脈の開存が全く認められず、側副血行路の発達極めて悪いということである。何れも B.K 切断で治癒退院させることができた。

一方、B.K 切断で来院した 3 例は何れも重症糖尿病合併例で A.K 切断で治癒したものの 2 例、他の 1 例は治癒させることができず、股関節離断術を行った。従って、糖尿病合併例の治療は極めて厄介で困難といえる。昨年の本会において名古屋大学高橋<sup>9)</sup>らは OHP 療法が血糖値を低下させる作用のある事を報告し、最近、EDTA chelation therapy を糖尿病性血行障害患者に使用しようとする試みがある<sup>10,11)</sup>。

私共は僅か 1 例であるが、図 12 に示す如く、A.S.O. の症例に用いて、症状の好転と共にモニタードインシュリンの常用量が 20 単位から半分減少した症例を経験した。また、本例の HbA<sub>1c</sub>、及び C ペプチドはインシュリン 10 単位使用下で猶、正常値内にある事から、今後更にインシュリンの量を減少させる可能性が示唆され、EDTA chelation therapy に OHP 療法を併用すると糖尿病を有する A.S.O 例の治療成績を向上させ得ると考えられた。

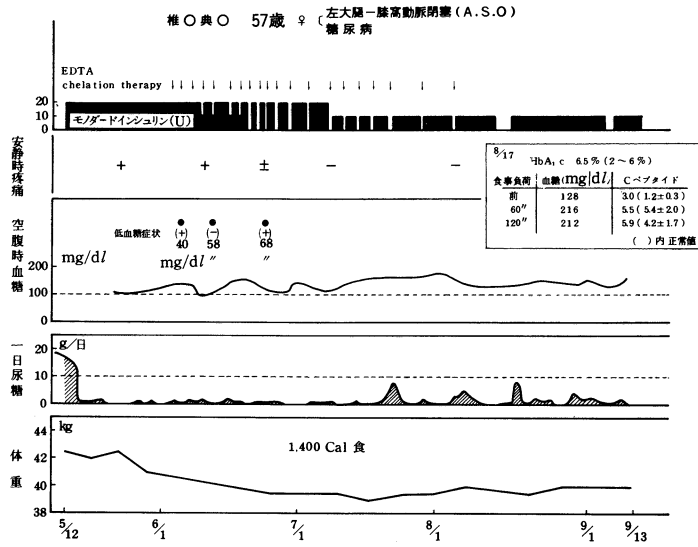


図12 EDTA-chelation therapy の1例

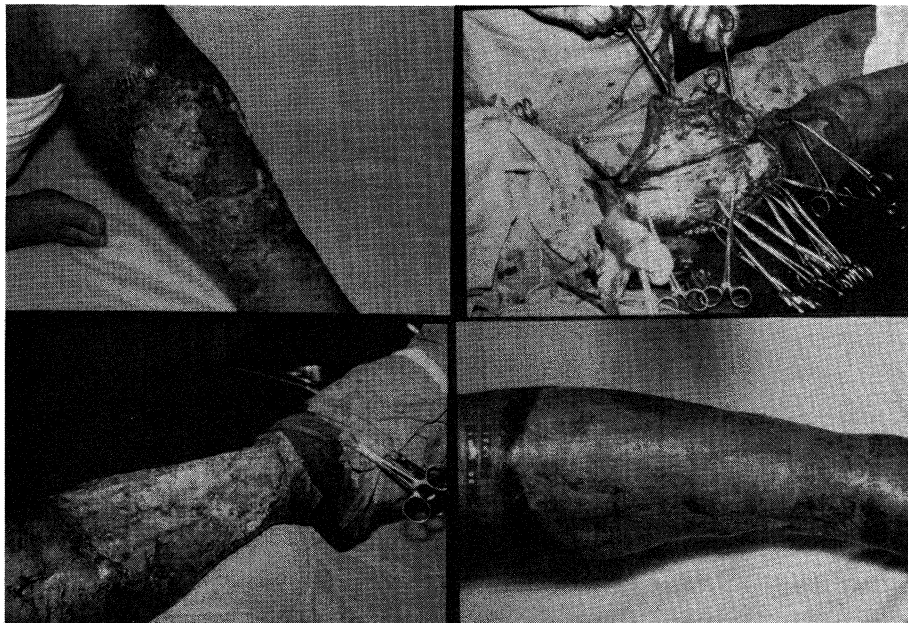


図13 鬱血性下腿潰瘍 (55歳, 男)

〈小括〉阻血性潰瘍に対するOHP療法は外科手術の適応がない症例、或いは手術不成功例、再発例に対して考えるべきであり、OHP療法の治療効果をも高めるためには血管拡張剤の併用と共に、壊死組織除去、開放創の積極的被覆などの wound management が極めて重要である。

何れにせよ、OHP療法は阻血性潰瘍に対して有効であり、その治療には数カ月を要する。

#### 4. 鬱血性潰瘍 (静脈性)

鬱血性潰瘍は postphlebotic syndrome, chronic venous insufficiency syndrome 或いは

stasis ulcer 等の名で呼ばれ、その名の如く静脈弁不全により静脈血が鬱滞して起こる疾病である。その大部分は罹患肢を心臓より高く挙上し、弾力包帯の装着等で治癒するが、再発する例が少なくない。本例に対する手術の要点は表在性静脈の抜去術（ストリッピング）と筋膜下で穿通枝の結紮離断を行う subfascial ligation 及び潰瘍面の皮膚移植であり、OHP 療法は wound management の一環として有用である<sup>12)13)</sup>。

症例：55歳，男子，30年来下肢の難治性潰瘍に悩み、外傷に続発した深部静脈血栓症の後遺症例である。私共はまず悪性変化を疑って、潰瘍面の数カ所からバイオプシーを行い、組織標本にて慢性炎症なることが判ったので立位での静脈造影を行った。その結果、大腿に注入した造影剤は下腿から足先にかけて逆流し、高度の静脈不全を認めた。本例では潰瘍が巨大であったため、表在性静脈の抜去術と共に図13に示す如く潰瘍の全切除を行い、その後創面に皮膚移植を行った。本例は術後6カ月目、図13下段右の状態で退院し、術後3年8カ月目肝硬変で死亡するまで罹患肢に対する愁訴はなく健在であった由である。

私共はこのような症例をこれまで10例経験しており、何れも完治させることに成功し、10年間に及ぶ遠隔時観察にて再発を認めたものは1例もなかった。本症に対する OHP 療法は本章の冒頭で述べた如くあくまで補助療法であり、創面の浄化と移植皮膚片の生着率向上に役立つ。

### 5. 動静脈瘻由来の潰瘍

動静脈瘻には先天性のものと後天性のものがあり、先天性のものは瘻孔が多く治療は極めて厄介で、下肢切断を余儀なくされる場合が少なくない。本症に対する外科治療の原則は雑音聴取部位の動脈を広範囲にわたって剝離し、瘻孔部を閉鎖することである。手術にあたっては大出血と長時間の労働を覚悟しなければならない<sup>14)</sup>。

自験症例はそれらの処置が不成功に終り、難治性潰瘍を作って来院したものである。

症例：24歳，女子，外傷に続発した後天性動静脈瘻の症例で動静脈間の短絡率は計算していないが、罹患肢大腿動脈及び大腿静脈の酸素分圧はそれぞれ 80mmHg と 60mmHg であり、中等度短絡が考えられた。

血管造影像で膝窩動脈周辺に多発性に瘻孔の発生を認め、OHP 療法により創面が浄化されたところで皮膚移植を行い、4カ月かかって潰瘍を治癒させることができた。私共は本例もふくめてこれまで5例の動静脈瘻由来の潰瘍を経験しており、何れも治癒退院させることに成功した。

### 6. 癌性潰瘍

1955年、Churchill-Davidson<sup>15)</sup>が癌の放射線治療に OHP 療法を用いた場合、その治療成績が向上することを発表して以来、本邦でも制癌剤と OHP 療法の併用効果に関する研究が多数散見される。

私共はエーリッヒ腹水癌をねずみに移植しマイトマイシンCと OHP 療法を併用した実験において、これは現鳥取大学医学部第1外科助教貝原信明君がやった仕事であるが、OHP 療法を制癌剤に併用した場合、生存率が向上するという成績を得、1969年に発表した<sup>16)</sup>。その後、この方面の研究は一時中断したが、この度九大小児外科のご協力を得て再開し、その詳細は本日午前のセッションで九大小児外科福重により発表された。

私共はこれまで四肢の癌性潰瘍は1例しか経験していないが、次にその症例をお目にかける。

症例：57歳，女子，下腿の熱傷例で熱傷創が治癒せず40年間に何回も皮膚移植を受けた症例で図14上段左の如き状態で来院した。バイオプシーの結果、図14上段右に示す如く well differentiated squamocell carcinoma であることが判り、5-FU2.5g, MMC 16mg を20日間かけて持続的に動脈内に注射し、その後プレオマイシンを1回15mg, 週2回、5週間静脈内に注入した。この間を通じて30回の OHP 療法を行ったところ、潰瘍底に癌細胞を全く認めなくなり、潰瘍部切除後、その部に tie over 法で全層皮膚移植を行った。その結果、皮膚片は生着し、本例は40年ぶりに難治性潰瘍創から開放されて退院した。しかし、術後3年7カ月目、肺転移のために死亡したが、その間歩行は勿論の事 active daily life を楽しんだ由である。

### 7. 結 語

以上、各種潰瘍について自験症例を供覧しながら、自験症例の成績を報告したが、要は次の如く

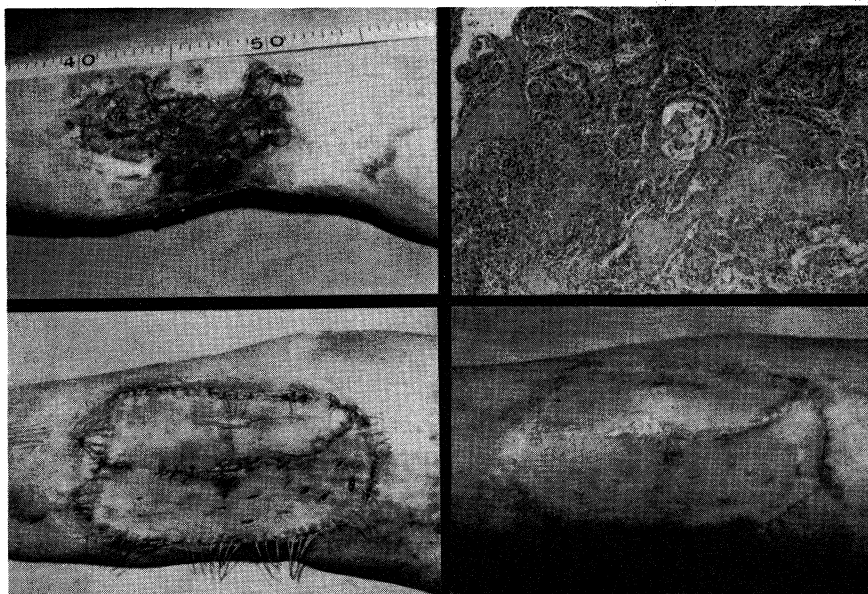


図14 癌性潰瘍 (57歳, 女)

である。

①四肢の難治性潰瘍はその原疾患によって治療法が異なるので原疾患が何であるかをまず診断し、それに即応した治療を行うべきである。②難治性潰瘍に対してOHP療法は創面の浄化と肉芽促進に極めて有効であり、OHP療法の効果を期待するためにはwound managementが重要である。③wound managementの一環として皮膚移植は有用であり、皮膚移植の前段階として人工皮膚(P.V.F.)の使用は有益である。④何れにせよ、難治性潰瘍はその名の如く極めて難治性であり、その治療にあたっては非常な忍耐と努力を要する。

多数の症例を御紹介いただいた九州大学医学部第2外科、久留米大学医学部第2外科、国立福岡中央病除外科(心臓血管外科)、福岡市立第1病院外科の各施設に深謝すると共に座長の労を添うした恩師井口潔先生に満腔の謝意を表する。(本稿は、第21回日本高気圧環境医学会総会における会長講演を基に加筆されたものである。)

#### 【参 考 文 献】

1) Bird, A.D. and Telfer, A.B.M.; The effect of increased oxygen tension on peripheral blood

flow. Hyperbaric oxygenation. Proceedings of the 2nd international congress. Edited by Ledingham, I. McA., The Williams and Wilkins company. Baltimore P. 424-431, 1965

- 2) 八木博司, 有馬正士, 麻生宰, 松山家昌, 安元公正; 末梢動脈閉塞症に対する高気圧酸素療法と理学療法の意義について. 血液と脈管. 2: 1537~1542, 1971
- 3) Yagi, H., Morikawa, Y., Sumida, S.,; The effect of drugs under hyperbaric oxygen in the treatment of peripheral arterial occlusive disease. 5th International hyperbaric conference. Proceedings Vol. 1, p. 236-243, 1973 Simon Fraser Univ. Burnaby 2, B.C. Canada,
- 4) Yagi, H., Ueda, H., Morikawa, Y., ; The effect of drugs in the condition of hyperbaric oxygen for peripheral arterial occlusive disease. 9th Int. congress of angiology proceedings. Centro Minerva Medica. P. 69-75, Firenze, 1974
- 5) Yagi, H., Ueda, H., Sumida, S.,; Effects of isosorbide dinitrate (Nitrol) on peripheral circulation and its application to hyperbaric oxygen therapy. 10th Int. congress of angiology proceedings, P. 312, Tokyo, 1976
- 6) Kazmers, A., Whitehouse, W.M.Jr., Lindenauer, S.M., Stanley, J.C.; Effects of continuous intravenous infusions of nitroglycerin on

- canine systemic and hind limb microcirculatory hemodynamics. *Vasc. Surg.*, 4:105-114, 1986
- 7) 佐戸川弘之, 星野俊一, 岩谷丈夫, 猪狩次雄, 高野光太郎, 安藤正樹, 阿部俊文, 萩原賢一, 丹治雅博, 渡辺正明, 元木良一: ニトログリセリン静注による血行動態変化と下肢血流状態. 第6回血管に関する無侵襲診断法研究会. 京都, 1986
  - 8) 藤島正敏: personal communication
  - 9) 高橋英世, 小林繁夫, 早瀬弘之, 西山博司, 伊藤宏之, 末永庸子, 加藤千春, 土屋秀子, 榎原欣作: 糖尿病患者血糖値の変動におよぼす高気圧酸素環境の影響. 第20回日本高圧学会予稿集, P.101, 1985
  - 10) Halstead, B.W.; *The scientific basis of EDTA chelation therapy*, P. 67-71, Golden Quill Publishers, Inc. 1979
  - 11) Craton, E.M. and Brecher, A.; *Bypassing by-pass. The new technique of chelation therapy*. p.43-52, p.65-74, Stein and Day Publishers, N.Y. 1984
  - 12) 八木博司, 植田英彦: 慢性静脈不全による難治性下腿潰瘍の外科治療—とくに高気圧酸素療法との併用について—*外科*39: 460~463, 1977
  - 13) Yagi, H. and Sumida, s.; *Hyperbaric oxygen therapy before and after surgical treatment for the stasis ulcer of leg*. 9th World congress of phlebology. Kyoto, 1986 proceeding 投稿中
  - 14) 八木博司, 井口潔, 草場昭, 古山正人, 田代豊一, 隅田幸男: 動静脈瘻による難治性下腿潰瘍の2治療例. *脈管学*, 21巻補冊, p.31~33, 1981
  - 15) Churchill-Davidson, I., Sanger, C. and Thonlinson, R.H. (1955)., Foster, C.A.; *Hyperbaric oxygen and radio therapy*. *Hyperbaric oxygenation, proceedings of 2nd international congress*. Edited by Ledingham, I. McA. p. 380-392, Williams and Wilkins Co. Baltimore, 1965 より引用
  - 16) 貝原信明, 池田俊彦, 服部孝雄, 八木博司: 高気圧酸素と制癌剤の併用効果について. *癌の臨床*, 15: 695~698, 1969