

●原 著

口腔顎顔面再建手術における高気圧酸素治療の応用

金田敏郎* 田口 望* 上田 実*
水谷俊宏* 高橋英世** 榊原欣作**

口腔、顎顔面組織欠損に用いられる粘膜、皮膚皮弁移植による再建手術に OHP 療法を応用した。対象は1977~1985年の8年間に名古屋大学医学部附属病院歯科口腔外科で手術を行った28症例、32皮弁で、いずれも局所循環障害をおこしたものである。症例の内訳は Abbe 皮弁12、口蓋粘膜骨膜弁1、舌弁1、皮下脂肪移植1、耳介全層移植1、鼻口唇弁1、前額皮弁1、胸鎖乳突筋皮弁1、大胸筋皮弁2、D-P 弁3であった。高気圧酸素下におかれる(1日1回1時間2ATA, 1日2回各1時間2,3ATA)ことにより、貧血皮弁はピンク色に皮弁色調が改善した。OHP 治療開始は術後なるべく早期より始めることが望まれた。皮弁改善度は good 15例(53.5%), fair 5例(17.9%), poor 8例(28.6%)であった。合併症として5例に耳痛がみられた。OHP 治療は、循環障害をおこした皮膚皮弁の循環改善には有用な治療である。

キーワード：高気圧酸素治療，皮膚移植，口腔再建手術，循環不全皮弁

Clinical application of hyperbaric oxygen therapy for reconstructive surgery in oromaxillo-facial region

Toshio Kaneda*, Nozomu Taguchi*, Minoru Ueda*, Toshihiro Mizutani*, Hideyo Takahashi** and Kinsaku Sakakibara**

*Department of Oral Surgery, Nagoya University School of Medicine, Nagoya

**Department of Hyperbaric Medicine, University Hospital of Nagoya

Hyperbaric oxygen therapy (OHP) was used to improve the viability of grafted skin, mucous membrane and skin pedicle flap, in reconstructive surgery for oromaxillo-facial defects. Subjects were twenty eight patients who received thirty two graft surgery during eight years from 1977 to 1985 and resulted in disturbed circulation. Types of flaps were; twelve Abbe flaps, one palatal mucoperiosteal flap, one tongue flap, one dermis fat flap, one auricular composite graft, one nasolabial flap, one temporal forehead flap, one myocutaneous flap, two myocutaneous flaps of pectoralis major and three delto-pectoral flaps.

During OHP, ischemic flaps turned into fresh pink and OHP was continued twice or once a day under 2 and/or 3 ATA for one hour respectively. Early employment of OHP brought favorable result. Survival effect of flaps was excellent in fifteen cases (53.5%), fair in five cases (17.9%) and poor in remaining eight cases (28.6%). Major complication was otalgia, which occurred in five cases. Through these facts, OHP was proved to be useful to improve disturbed blood circulation of grafted flaps. (author's abstract)

Keywords :

Hyperbaric oxygen therapy
Skin grafting
Oral reconstructive surgery
Flap with disturbed circulation

はじめに

口腔、口囲を中心に顎、顔面の再建手術には、従来より分層植皮¹⁾²⁾をはじめ、有茎皮弁、筋皮弁^{3)~5)}、あるいは真皮^{6)~8)}、脂肪、軟骨、骨組織など種々の生物材料⁹⁾¹⁰⁾が応用されている。これら生物材料のうち再建手術に最も繁用される皮膚、皮弁は創傷を1次閉鎖して、創傷の1次治癒を意

*名古屋大学医学部口腔外科学講座

**名古屋大学医学部附属病院高気圧治療部

図することを第一義とするが、そのためには皮膚、皮弁の生着が必須条件となる^{11)~13)}。

口腔粘膜再建に用いられる分層植皮は、術後拘縮が高度であると、開口障害などの機能障害を後遺することがある。このためわれわれは従来より生着にはいささかの難点があるも、拘縮の少ない厚目の分層植皮を行うことを原則としてきた。この場合分層植皮でも、血管付き皮弁や脂肪組織などであっても、術直後栄養血管の一過性攣縮や、皮弁基部の圧迫などが原因で血行障害が発生し、移植組織の生着が困難となることがある。このように移植組織の循環が障害された場合には、循環障害の原因を除去するとともに、局所循環を改善する目的で、血管拡張剤、乏血部代謝改善のため組織呼吸賦活剤などの薬物治療が行われてきた^{14)~16)}。しかしいまだ確実に確立された治療法はない。高気圧酸素療法は大気圧より高い圧力環境で、高濃度の酸素を吸入させることによって、血中溶解酸素分圧を上昇させ、低酸素症あるいは末梢局所循環障害を改善することを目的とした療法である。

われわれは口腔、口囲の再建手術に高気圧酸素療法(以下OHPと略す)を導入し、とくに皮弁移植手術で、循環障害症例への応用を試みたところ、乏血皮弁で顕著な血行改善効果を得ることができた。すでに欧米では皮弁形成手術にOHPを応用して有用性を認めた報告は1966年になされている。しかしわが国では設備の関係もあり経験例は少なく、まとまった報告も少ない^{17)~19)}。われわれは最近8年間に行った各種口腔外科領域手術のうち、局所循環障害をみた症例にOHPを施行し、移植皮弁の生着効果について検討した。

対象症例

対象症例は昭和52年4月より昭和60年3月までの8年間に、名古屋大学医学部附属病院歯科口腔外科に入院し、各種口腔外科領域手術を行った1679例中、術中あるいは術直後より局所循環障害を生じた28症例である。症例の内訳は男性17例、女性11例で、年齢は14歳から66歳までであった。すべての症例が術中あるいは術直後より局所浮腫をみとめ、皮弁色調は不良で、皮弁先端部のPuncture testでも循環障害が疑われた症例である。

対象症例の原疾患、手術内容、循環障害となっ

た皮弁あるいは移植組織の詳細は次の通りである。

変治唇裂の2次的修整をAbbe flapで整形したものの12例、口蓋裂に口蓋形成手術を行ったが、床副子とガーゼによる栄養血管である大口蓋動脈への圧迫が強くなり、粘膜骨膜弁が乏血状態となったものの1例。口唇部電撃傷後遺症として左口角が癒着して小口症を呈した症例に対し、口裂拡大手術と頬粘膜に作成した上下2枚の有茎粘膜弁により口角形成手術を行った1例、口蓋形成術後後遺症の硬口蓋部穿孔に対し、有茎舌弁で閉鎖を行った1例、顔面半側萎縮症の萎縮側顔面皮下に、真皮と皮下脂肪を遊離移植した1例、火傷により両鼻翼変形を後遺し、耳介より皮膚、軟骨を含む複合移植によって両鼻翼形成を行った1例である。

下口唇癌に対する即時再建手術は3例に行った(43歳女性: Mucoepidermoid cancer, 50歳男性, 66歳男性: いずれも Squamous cell cancer)が、女性例では下口唇腫瘍、腫瘍郭清後、上口唇のEstlander flapで、男性の2例は下口唇腫瘍郭清後、いずれも nasolabial flap で再建を行った。頬粘膜癌(49歳男性: Squamous cell cancer)の1例は、腫瘍郭清後 temporal forehead flap で頬部を再建したものである。舌癌の2例(24歳男性, 50歳男性: Squamous cell cancer)は舌垂全摘後D-P皮弁により再建した1例、舌半側切除後大胸筋皮弁で再建した1例である。口底癌の3例では(58歳女性: Mucoepidermoid cancer, 58歳男性, 60歳男性: Squamous cell cancer), 58歳女性と60歳男性は腫瘍郭清後D-P皮弁にて再建し、58歳男性は郭清後胸鎖乳突筋皮弁で再建を行った。下顎癌の2例(61歳女性, 65歳男性: Squamous cell cancer)のうち、女性例は2枚のskin paddleを含む大胸筋皮弁で頤部口腔、皮膚を再建し、男性例は腫瘍郭清後しばらく経過した後、顎下部に後遺した瘻孔をcervical local flapで閉鎖したものである。移植された粘膜あるいは皮弁の大きさは、最小10×7mm、最大230×100mmであった。

OHP実施条件

本治療に用いた高気圧酸素治療装置は、名古屋大学医学部附属病院高気圧治療部に設置された、1度に患者10名を仰臥位で収容、治療できる多人

表1 効果判定基準

改善度 (Degree of recovery) % = 変色面積 (blue area) % - 壊死面積 (necrotic area) %
Degree of recovery 100% : good ~ 90% : fair ~ 80% : poor

数用大型高気圧治療装置である。患者の治療は、すべて高気圧酸素治療部で行われた。治療装置内は火災防止のため圧縮空気によって加圧され、患者は自身の鼻あるいは口よりマスクなどによって純酸素の吸入を行った。なお当然のことながら術前より耳鼻咽喉科で、耳管狭窄あるいは閉鎖の有無について精査し、異常ないことを確認した。

OHPの実施は、術直後直ちに開始したものが6例、術後1日より開始したものが7例、2日目3例、3日目5例、4日目4例で、大多数の25例は4日目までに開始されていた。これ以上の日数が経過した症例は5日目1例、8日目1例、14日目1例で、とくに14日目開始の症例はガーゼと床副子で粘膜骨膜弁が圧迫被覆されていたために、局所の乏血状態が気付かれずOHP開始が遅れたものである。

術後OHP開始までの平均日数は2.5日であった。加圧条件、治療時間、治療回数などについてはいまだ確定されていない。そこで皮弁色調が比較的良好な16例は2ATA、1回60分、1日1回、週6日、皮弁色調が不良な10例は午前中2ATA、午後3ATA、1回60分、1日2回120分、週6日を原則としたが、2例のみ1回、3ATAで実施したものがあつた。治療回数は最低3回から最高46回で、途中で副作用のため中止したものを含め、その平均は18.3回であった。

臨床効果判定基準 (表1)

本研究ではOHPの効果判定基準として、皮弁循環改善効果を採用したが、皮弁循環改善度は、OHP治療前の皮弁変色面積 (blue area, %) とOHP治療後の壊死面積 (necrotic area, %) との差を改善度 (degree of recovery, %) として算出した。またOHP開始後に皮弁の経時的色調変化を詳細に観察し、色調の変化が認められなくなるまでの期間を症状固定までの期間 (date of

symptom fixed) とし、とくにOHPの開始時期、実施回数、実施期間などのOHP実施条件についても併せ参考とした。

臨床成績 (表2)

OHP開始前には全例に皮弁の色調不良が認められた。これら症例にOHPを開始すると皮弁色調は次第に鮮紅色に変化し、開始後15分には色調の改善が認められた。しかしOHPが終了すると皮弁色調は再び暗赤色に戻るものが多く認められた。従ってOHP終了後も正常な色調が維持されるまで、すなわち症状固定までの期間は最短1日、最長8日、平均で2.8日を要した。

28例中、治療を途中で中止せざるを得なかったものが2例存在した。すなわち症例14は上下口唇内側に作成した粘膜弁の生着が不良で、これ以上の治療継続は効果なしと判断して8日で中止した。症例18は耳管通気が不良で減圧時に激しい耳痛を訴え、患者はたえられないとのことで、4日でOHPを中止した。このため両症例とも粘膜弁および皮弁先端に20%のnecrosisを生じた。治療終了後最終的に100%の生着を示したgoodは15例(53.5%)、95%生着を示したfairは5例(17.9%)、85%生着3例、80%生着5例で、poorは8例(28.6%)で、総合改善度は95%であった。

全症例28例中基礎疾患、病態など類似症例で、更に手術条件もほぼ同一と考えられるAbbe flap 12例(症例1~12)について、とくにOHP開始時期と皮弁循環改善度との関係について検討した。図1は縦軸に皮弁循環改善度、横軸に手術後OHP開始までの日数を取り、両者の回帰直線を算定したものである。両者には $Y=100.1-2.8 \times$ ($r=-0.806$) と負の相関が認められ、OHPの治療開始は手術後早ければ早いほど、皮弁循環の改善度の大きいことを示していた。

次に抜群の臨床効果を示した症例の経過を略記する。

症例23, 58歳男性, 舌, 口底癌(Squamous cell cancer), $T_3N_3M_0$. (写真A, B)

術前の1次治療は免疫, 化学療法が行われた。手術は左頸部全郭清, 3+7下顎骨部分切除, 口底, 舌半側切除を行った。舌, 口底の1次再建には60×40mmのskin paddleを有する胸鎖乳突筋皮弁で再建するよう計画した。しかし本筋皮弁の血

表2 OHPの皮弁生着効果

case	blue area of flap (%)	necrotic area of flap (%)	Degree of recovery (%)	Date of Symptom fixed (POD)	clinical effect
1	100	5	95	4	fair
2		15	85	3	poor
3		15	85	2	poor
4		0	100	1	good
5		0	100	1	good
6		0	100	2	good
7		0	100	2	good
8		5	95	7	fair
9		0	100	2	good
10		0	100	1	good
11		15	85	7	poor
12		0	100	1	good
13		5	95	1	fair
14		20	80	(中止)	poor
15		0	100	3	good
16		0	100	5	good
17		0	100	0	good
18		20	80	(中止)	poor
19		0	100	1	good
20		0	100	1	good
21		20	80	8	poor
22		5	95	1	fair
23		0	100	4	good
24		0	100	1	good
25		5	95	3	fair
26		20	80	7	poor
27		20	80	3	poor
28		0	100	1	good
mean			95%	2.8	

good : 15 (53.5%) fair : 5 (17.9%) poor : 8 (28.6%)

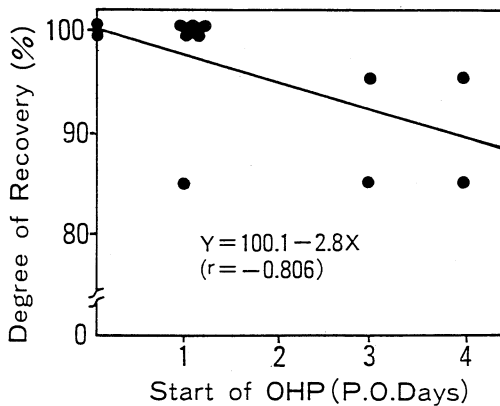


図1 OHP療法開始時期と循環改善の関係
縦軸：循環改善度，横軸：OHP療法開始時期，両者間には負の相関（ $r = -0.806$ ）が認められた。

液循環にはいまだ確証がないため、個人差の大きい筋皮弁とされている。本症例のごとく乳様突起部を基部とした island flap を作成した場合には、後頭動脈の axial pattern flap となるが、skin paddle の部分は random pattern flap となるとされている。

腫瘍郭清が終了し、skin paddle で舌、口底を再建した時点での皮弁循環は良好で、色調にも異常所見はみられなかった(写真C)。しかし全身麻酔が終了して気管カテーター抜管後より皮弁色調は次第に不良となり、局所循環の不良なことが疑われた(写真D)。手術当日は時間の関係上 OHP が行えないので、血管拡張薬、組織呼吸賦活薬を投与した。術後1日、皮弁色調は昨日よりは改善したが、このまま放置すれば部分壊死か、表層壊死は必発と予想された(写真E)。OHP は午前2ATA, 60分、午後3ATA, 60分とし、1日2回14日間28回の連続治療を行った。皮弁は表層壊死にもならず、100%生着した。

OHP の副作用としては耳痛5例が主なもので、このうちの1例は治療4回で中止せざるを得なかった。これ以外には耳閉鎖感1例、全身倦怠感、頭痛を訴えたものが2例あったが、いずれも軽度で、継続治療は可能であった。これら以外に重篤な合併症は認められなかった。

考 按

形成外科手術手技の進歩によって、皮膚、皮弁移植などの再建手術は確立された手術法となり、適確なる手術手技によって行われた移植皮弁が壊死となることは少なくなった。しかし手術中に栄養血管が損傷されれば循環障害を生じ、また手術侵襲によって局所血管が一過性に攣縮して皮弁の乏血状態を発生することは止むを得ないとしても、局所再建の必要から適正ならざる設計によって皮弁が壊死を生ずることもある。とくに口腔再建に用いられる皮弁の口腔内への誘導は、顎下部よりの経瘻孔的挿入が多いため、しばしば瘻孔周囲組織によって有基部が拘扼されたり⁵⁾、あるいは屈曲されたまま縫合固定されることがあり、このような場合には当然皮弁の循環は障害される。更に循環障害によってうっ血を生ずると、これにより局所浮腫が発生し、浮腫によって2次的に局所が圧迫されて、循環不全となる場合すらある。

また移植母床の状態として悪性腫瘍などでは、手術前に放射線照射が施行され、局所循環動態が不良な症例も多く、すべて理想的条件下で手術が行われるわけではない。このように移植母床での循環が障害されたり、皮弁そのものの局所循環が障害された場合、たとえそれが一過性であっても、血流障害の発生をそのまま放置すれば、小血栓形成などの危惧もあって、皮弁の不可逆性循環障害への進展が推測される。また再建手術で採用される皮弁の大多数は axial pattern flap であるが、一部には axial artery がはっきりせず、random pattern flap となっているものもある。とくに症例報告した症例で採用した胸鎖乳突筋皮弁は口腔に近く位置するため、口腔再建には有利な筋皮弁とされている²⁰⁾。しかしこの局所循環には確証がなく、個人差のひどい筋皮弁と極言する者さえある。とくに本症例のごとく乳様突起部を基部とした island flap を作成した場合には、後頭動脈の axial pattern flap となるが、skin paddle の部分は random pattern となり、はっきりとした axial artery がないため、生着率も報告者により異なり、20~60%と報告されている。本症例の手術に際しては、Siemssen らに従い、胸鎖乳突筋剝離の上方限界を舌神経までとし、副神経は保存し、更に McCraw の報告より胸鎖乳突筋の挙上を第2頸椎までとし、後頭動脈の最も高い枝を保存するようにつとめたが、写真Dに示すように局所循環は不全となり、このまま放置すれば壊死になることが推測された。しかし術後1日より OHP を開始したところ、局所循環の回復にともない皮弁色調は次第に改善し、治療開始後4日で症状は固定した。28回の治療により皮弁は表層 necrosis をおこすことなく100%生着した。

局所循環障害を生じた皮弁に対し OHP を応用し、奏効を示した報告が発表された後、いくつかの有用性を示した報告が行われた。しかしその機序に対しての検討はいまだ十分でないため、とくにわが国で施設のない機関では、その有用性を疑問視するものもある。基礎的研究と同時に多数症例の臨床応用による経験に基づく解明が望まれる。この点に関し Baird は乏血部に到達した酸素が血管平滑筋の β 受容体に直接作用して、末梢血管を拡張させるとし、また Hitchcock は局所酸素濃度の上昇によって、カテコールアミン産生が抑

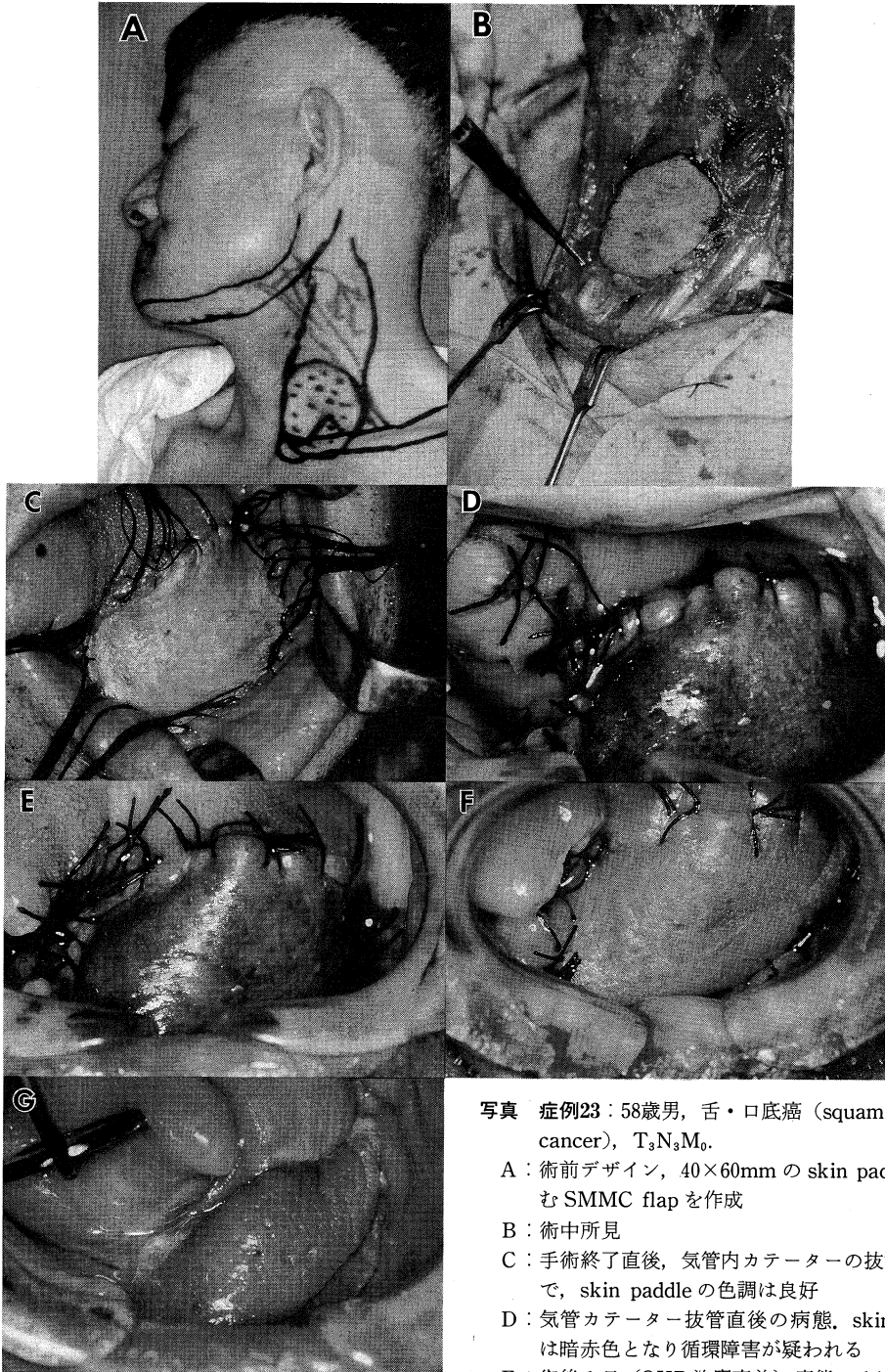


写真 症例23：58歳男，舌・口底癌（squamous cell cancer）， $T_3N_3M_0$ 。

- A：術前デザイン，40×60mmのskin paddleを含むSMMC flapを作成
- B：術中所見
- C：手術終了直後，気管内カテーターの抜管前病態で，skin paddleの色調は良好
- D：気管カテーター抜管直後の病態，skin paddleは暗赤色となり循環障害が疑われる
- E：術後1日（OHP治療直前）病態，skin paddleの色調はDより回復しているが，いまだ暗赤色を示している
- F：術後4日（OHP 8回施行）病態，皮弁色調は完全に回復し症状は固定した
- G：術後14日（OHP28回施行）病態，skin paddleは完全生着した

制され、血管攣縮が解除されると報告している。川村らはこの点について実験を行い、健常組織では高分圧酸素は血管収縮を招来するが、乏血部組織では低酸素症が改善されるまで、乏血部の血管抵抗は上昇せず、健常部に比し大きな血流が維持されることを証明した。われわれの対象症例で、OHPによって皮弁循環が急速に改善されたことについて、上田¹⁷⁾らは、残された皮弁茎部栄養血管を経由するわずかな血流によって、高分圧酸素が乏血部に供給され、これが皮弁の低酸素浮腫を改善し、浮腫の消退は皮弁血流量を増加し、増加した血流によって高分圧酸素の供給が維持されるため、皮弁の低酸素症が解消されたのではないかと推測している。Knightonの家兎実験より考察すると、OHPは皮弁の低酸素状態を改善するとともに、母床からの新生血管増生促進作用のあることが、皮弁生着に大きく関係しているものとも推測される。

われわれの対象症例では、OHPの開始時期と皮弁循環改善度には負の相関が認められ、皮弁移植手術後なるべく早い時期にOHPを開始すれば、改善度が大きであることが判明した。またOHPによって皮弁循環が改善され、その局所循環動態が安定するには平均2.8日の日数の要することも解明された。このことより、OHPは早期に皮弁の低酸素状態を改善する作用のあることが考えられる。

一方OHPの治療期間についてはKnightonの実験から考察すると、血管新生のはじまる2週間ぐらいが一応の目安とも考えられるが、われわれの症例では、3日、5日でgoodとの評価を得たものもあり、この点については更に追究する必要があると考えている。

結 語

名古屋大学医学部附属病院歯科口腔外科で、昭和52年4月より昭和60年3月迄の8年間に施行した各種口腔外科手術1679件のうち、術後局所循環障害となった粘膜炎、皮膚皮弁など28症例に対し、OHP治療を行い、口腔再建手術におけるOHPの臨床効果について検討した。

- 1) OHP治療により局所循環障害となった皮弁に改善が認められ、平均改善度は95%であった。
- 2) OHPの効果はとくにrandom pattern

flapに有用と考えられた。

- 3) OHP治療の開始時期はできるだけ早期が望ましく、局所循環障害が予想されるような皮弁では、術直後より治療を開始することが望ましいと思われた。

- 4) OHP治療の実施条件、とくに環境圧力、治療期間などについては今後多数症例の経験より決定されねばならぬと考える。

本論文要旨は第38回日本口腔科学会総会(1984, 5. 17. 東京都), 第19回日本形成外科学会中部地方会(1984, 5. 27. 浜松市), 第28回日本口腔科学会中部地方会(1985, 10. 26. 富山市), 第20回日本高気圧環境医学会総会(1985, 11. 28. 沖縄市)にて発表した。

{参 考 文 献}

- 1) Ueda M., Torii S. and Oka T.: A new device for free skin grafting in rats. *Plast. Reconstr. Surg.*, 67: 671-672, 1981.
- 2) Sumi Y., Ueda M., Kaneda T., Oka T. and Torii S.: Dynamic vascular change in free skin grafts. *J. Oral Maxillofac. Surg.*, 42: 382-387, 1984.
- 3) 鳥居修平, 藤本喜之, 河井真, 峰野泰久, 金田敏郎, 岡達, 並川有隣, 水野明夫, 茂木克俊: 顎・顔面における遊離皮弁移植術. *日口腔外会誌*, 28: 437-444, 1982.
- 4) 鳥居修平, 上田実, 藤本喜之, 大内干児, 西正寛, 田口望, 長山勝, 金田敏郎, 岡達, 並川有隣, 茂木克俊: 顎・顔面における one stage の皮弁移植術. *日口腔科会誌*, 32: 383-391, 1983.
- 5) Ueda M., Torii S., Nagayama M., Kaneda T. and Oka T.: The pectoralis major myocutaneous flap for intraoral reconstruction: surgical complications and their treatment. *J. Max-fac. Surg.* 13: 9-13, 1985.
- 6) 上田実, 鳥居修平, 山田収, 伊藤正夫, 峰野泰久, 金田敏郎, 岡達, 江口吾朗: 口腔内皮膚移植に関する実験的研究, 反転真皮移植による移植片の粘膜炎の試み. *日口腔外会誌*, 27: 1523-1530, 1981.
- 7) Ueda M., Yamada O., Torii S., Oka T. and Eguchi G.: Transplantation of the reversed dermis from skin leading to repair of the buccal mucosal epithelium. *J. Craniofacial Genetics and Developmental Biology*, 1: 391-400, 1982.
- 8) Ueda M., Kaneda T., Oka T. and Torii S.: Experimental study of dermal grafts for reconstruction of oral mucosa. *J. Oral Maxillofac. Surg.*, 42: 213-223, 1984.

- 9) 金田敏郎, 中条昭博, 鳥居修平, 小谷順一郎, 山下忠雄, 藤内祝, 篠塚襄, 小出良樹, 井上憲臣, 大内干児, 竹内智, 小川正義: 創傷暫間被覆材 LPS (凍結乾燥豚皮) の口腔手術への応用. 日口腔外会誌27: 132-140, 1981.
- 10) 金田敏郎, 上田実, 田口望, 中田茂樹, 水谷英樹, 大内干児, 松田匡房, 峰野泰久, 嶋隆義, 米良和彦, 仲田憲司, 角保徳, 伊藤正夫: フィブリン糊の口腔手術への応用—生物被覆材としての臨床的価値—日口腔外会誌29: 1826-1835, 1983.
- 11) 工藤啓吾, 柘植信夫, 横田光正, 宮沢政義, 山口一成, 水間謙三, 二瓶徹, 伊藤信明, 大屋高德, 藤岡幸雄, 佐々木純: 大胸筋皮弁による口腔瘡切除後の即時再建. 日口腔外会誌, 29: 514-521, 1983.
- 12) 鳥居修平: 舌・口腔の再建手術. 手術38: 37-41, 1984.
- 13) 進武幹, 松尾浩一, 富田まり子, 深浦順一, 織田正道: 大胸筋 myocutaneous flap による舌再建術および術後機能の検討, 日耳鼻会報, 87: 1503-1510, 1984.
- 14) Sasaki A. and Harii K.: Lack of effect of isoxsuprine on experimental random flaps in the rat. *Plast. Reconstr. Surg.*, 66: 105-110, 1980.
- 15) Takayanagi S. and Ogawa Y.: Effects of pentoxifylline on flap survival. *Plast. Reconstr. Surg.*, 65: 763-767, 1980.
- 16) Ueda M., Akita S. and Kaneda T.: Effects of Solcoseryl on flap survival. *Nagoya J. Med. Sci.*, 44: 23-30, 1981.
- 17) 上田実, 水野伸彦, 丹羽大治, 角保徳, 大内干児, 金田敏郎, 岡達, 高橋英世, 榊原欣作: 口腔領域皮弁移植に対する高気圧酸素治療法の効果—Abbe flap について—, 日口腔科会誌, 33: 429-439, 1984.
- 18) 高尾勝浩, 川畷真人, 田村裕昭, 内田和宏, 津末輝彦: 当院における高気圧酸素治療装置の利用状況. 日高圧医誌, 20: 74, 1985.
- 19) 滝沢隆雄, 氏原康之, 小島範子, 谷口善郎, 上田光孝, 塩田吉宣, 千葉和雄, 青木伸弘, 吉安正行, 徳永昭, 笹島耕二, 田中宣威, 森山雄吉, 埴原忠良, 榎祥久, 山下精彦, 恩田昌彦: 当施設に於ける過去15年間の高気圧酸素治療の概要について. 日高圧医誌, 20: 74, 1985.
- 20) 田代英雄, 中村昭一, 山下茂, 高橋祥一郎, 岡増一郎: sternocleidomastoid myocutaneous flap による口腔再建例. 日口腔外会誌, 27: 464-468, 1981.