

## ●原 著

## 末梢血行障害、虚血性潰瘍に対する高圧酸素療法の治療経験

高尾勝浩\* 川嶋真人\* 田村裕昭\*  
森田秀穂\* 中山英明\*\*

### Hyperbaric Oxygen Therapy for Peripheral Vascular Disease and Ischemic Ulcer

Twenty four cases of peripheral vascular disease and ischemic ulcer were treated by HBO. Improvement of symptoms were seen in all cases. HBO therapy with PGE<sub>1</sub> were carried out in 4 cases. These 4 cases showed good result.

## はじめに

末梢血行障害や虚血性潰瘍には、さまざまな薬物療法や手術療法が行われているが、最近では自然治癒力を促進し、薬物療法の効果を増強する目的で高圧酸素療法(以下HBO)を併用して、良好な結果を得たとの報告も少なくない。

当院でも1981年6月以来、現在まで末梢血行障害や虚血性潰瘍に対して、HBO単独あるいは、HBOにプロスタグランディンE<sub>1</sub>(以下PGE<sub>1</sub>)投与を併用したのでその治療効果について報告する。

## 方 法

2.8ATA~2.2ATA(平均2.6ATA)下で純酸素吸入を20~60分間(平均49分間)、20~30回を1クールとしている。高圧タンクは、中村鉄工所製のワンマンチャンパーを使用している(現在は大型チャンパーを使用している)。

## 症 例

全症例は、24例(男性20例、女性4例)、年齢は、19~77歳(平均54.2歳)であった(表1)。疾患別では、閉塞性血栓性血管炎(以下TAO)9例、閉塞性動脈硬化症(以下ASO)4例、静脈血栓症3例、虚血性潰瘍8例であった。治療回数は、最短11回~最長259回(平均68.8回)であった。

成績の判定は、以下の基準で行った。

良：自覚的、他覚的にも血行障害に伴う疼痛や変色、冷感などの特別な症状がなく、また虚血性潰瘍が完治したもの。

可：時折、血行障害に伴う症状が軽度のみられるが、日常生活に支障なく治療前と比較して症状の明らかな改善を認めるもの。また、虚血性潰瘍の縮小したもの。

不可：明らかに血行障害に伴う症状があり、引き続き治療を要したもの。また虚血性潰瘍が不変のもの。

治療成績は良15例、可1例、不可0例、中止5例、自殺および他疾患による死亡3例であった(表2)。

表1 病名一覧

病名	性		計
	男	女	
T A O	7	2	9
A S O	4	0	4
静脈血栓症	3	0	3
T A O・A S O以外の 虚血性潰瘍	6	2	8
計	20	4	24

\*川嶋整形外科病院

\*\*産業医科大学高気圧治療部

表2 治療成績

病名 \ 判定	良	可	不可	中止	死亡
TAO	2	1	0	4	2
ASO	2	0	0	1	1
静脈血栓症	3	0	0	0	0
TAO・ASO以外の 虚血性潰瘍	8	0	0	0	0
計	15	1	0	5	3

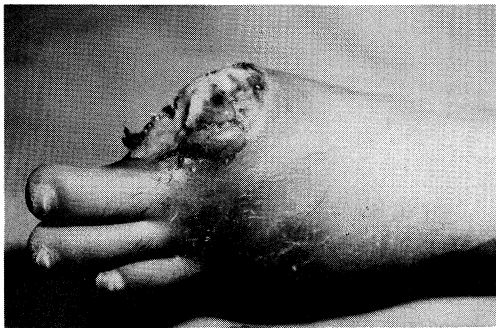


図1-a 初診時所見

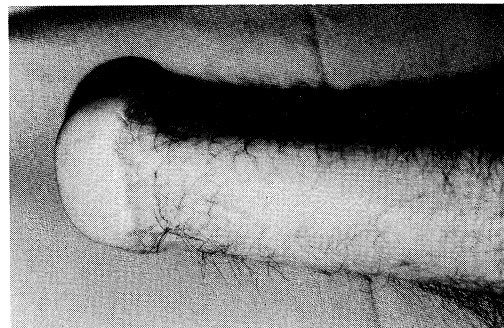


図1-b HBO 234回施行後

図1 症例1

以下に若干の症例を示す。

症例1：H.N.47歳 男性。左下肢 TAO。

1979年4月より左足部のしびれあり、多くの病院を受診し、左第I、V趾切断するも症状は改善せず、1982年3月に当院を受診。初診時、左足部のしびれあり、蒼白強くTAOと診断された。特に夜間での安静時疼痛が強く熟睡できない状態であり、入院治療にてHBOを開始した。しかし、図1-aのごとく左第I趾断端部に感染、壊死を伴っており、HBO27回にもかかわらず安静時疼痛が強く、下腿切断の適応が考えられたが本人の強い希望があり、またHBOの効果に期待して1982年4月22日、左サイム切断術を施行した。術後よりHBOを継続して行い、安静時疼痛も消失し外来治療となる。1984年2月3日までにHBO総回数234回施行し、現在教師として原職に復帰している(図1-b)。

この症例はHBOにより、下腿高位切断を免れた典型的なものと思われる。

症例2 M.M.55歳 男性。ASO。

1982年8月より、約50m歩行すると左下肢のしびれ、蒼白、疼痛出現。某病院にて計7回のバイパス手術、交感神経節切除術を施行したが症状は改善せず、1983年5月9日に当院を受診。初診時、左下肢のしびれ、疼痛あり脈波は平坦化していた。70日間にHBO、43回施行し、しびれ、疼痛などの自覚症状の改善がみられ、1984年5月26日までにHBO、143回施行。初診時のしびれおよび疼痛は消失し、脈波も改善が認められた(図2)。現在は職業訓練学校に通っており、250m位のランニングも出来るようになった。

症例3：I.K.38歳 男性。左下肢静脈血栓症。

1984年1月14日より、約300m歩行で左下肢の緊満感を訴え次第に増強。外来時、レントゲンのには異常所見なくも、左下肢痛あり。両下肢を比較すると下腿周囲差があり、左下肢の腫脹を認めた。腫脹は患肢高举にて軽減する。その他の臨床所見より、左下肢静脈血栓症と診断され、入院治療にてウロキナーゼとPGE<sub>1</sub>の投与およびHBOを施行した。2カ月間にHBOを25回施行し自覚

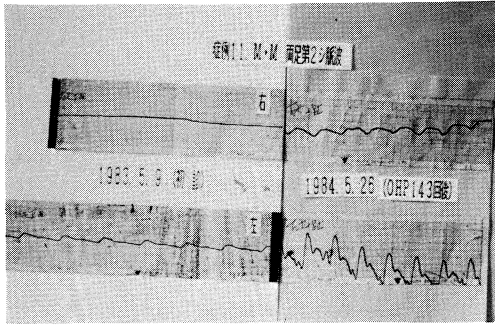


図2 症例2 脈波の改善が認められた

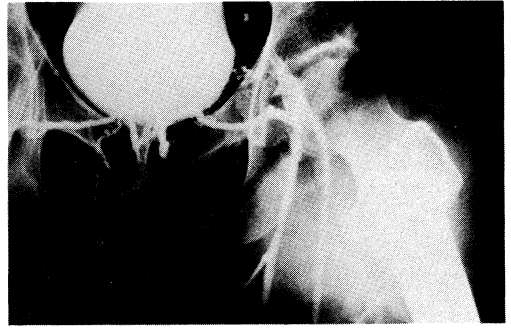


図3 症例3 静脈造影所見  
腸骨静脈に閉塞が認められた

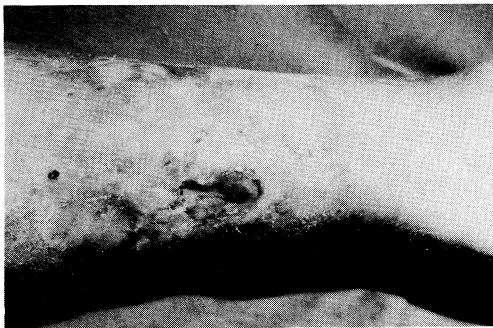

図4-a 初診時所見 難治性の潰瘍

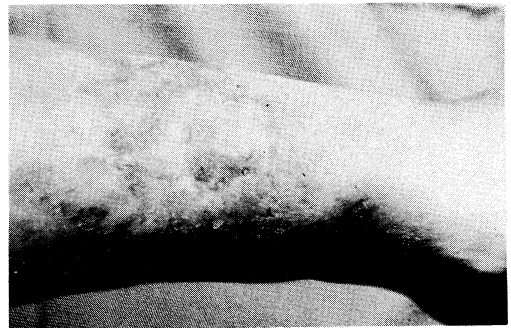

図4-b HBO 46回後、潰瘍は治癒

図4 症例4

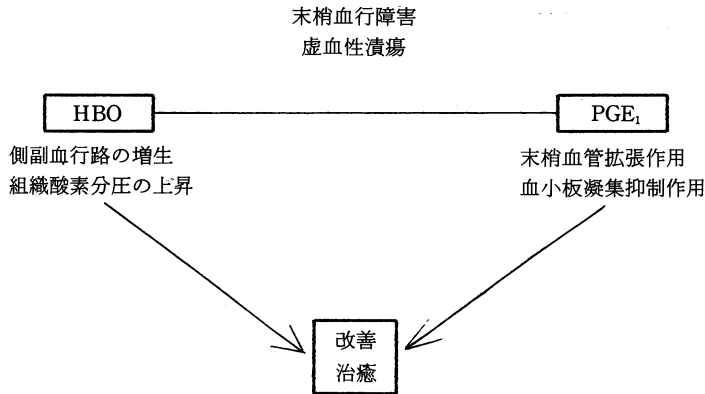
的、他覚的に症状の改善あり退院。その後、外来治療にて腫脹完全に消失せず再入院となり、静脈造影を施行した結果、左大腿静脈～左内腸骨静脈の血栓性閉塞を認め、側副血行路の発達がまだ未完全であった(図3)。PGE<sub>1</sub>投与および4カ月間にHBO総回数57回で症状軽快し原職に復帰している。

症例4：K.K.63歳 男性。左下腿難治性潰瘍。1944年、戦場にて左下腿に湿疹から潰瘍を形成。某病院にて3年6カ月間入院治療し完治する。1983年12月20日、左下腿を打撲し潰瘍再発する。某医で治療するも経過おもわしくなく1984年4月7日に当院を受診(図4-a)。入院治療にてHBOとPGE<sub>1</sub>投与(14日間)を開始する。3カ月間にHBO、46回行い、難治性潰瘍縮小し退院となる(図4-b)。

#### 考 察

HBOがTAO、ASO、虚血性潰瘍に有効である

ことは、内外の文献からも見受けられるところである<sup>1)</sup>。近年は、PGE<sub>1</sub>の投与で治療成績も向上してきた<sup>2)</sup>。一般にPGE<sub>1</sub>は、血小板凝集抑制作用および血管平滑筋を直接弛緩し血流量を増加させることは知られている。三島<sup>3)</sup>によれば、血行障害におけるPGE<sub>1</sub>持続静注(1日、1~2回、4~6週連続投与)は、潰瘍に対しては55%有効、安静時疼痛に対しては、80%有効であると述べている。しかし、残りの患者達は、日常生活に対しなんらかの苦痛を訴えている。我々は、これらの患者達の苦痛を少しでも取り除くことはできないものかと、HBO単独あるいはHBOにPGE<sub>1</sub>投与の併用療法を試みた。併用療法を行った患者に対しては、全例に良好な成績が得られ、HBO単独でもしびれおよび疼痛の軽減、消失並びに歩行距離延長などのなんらかの自覚症状の改善を経験した。静脈血栓症では、側副血行路の発達によると思われる腫脹の軽減を認めた。虚血性潰瘍では、潰瘍周辺の組織も毛細血管の損傷のため低酸素状態に陥



PGE<sub>1</sub> : プロスタグランディン E<sub>1</sub>

図5 我々の治療法

っていることから、毛細血管の修復を助け、速やかに低酸素状態を改善する目的で HBO を施行し、潰瘍の縮小および完治を経験した<sup>4)</sup>。

以上の結果より、HBO および PGE<sub>1</sub> のもたらす毛細血液循環の改善促進、側副血行路の発達促進による組織酸素分圧上昇の結果、改善または治癒にいたらしめたのではないかと思っている (図 5)。しかし、症例数が少なく群間比較ができないため、HBO に併用して PGE<sub>1</sub> 投与を行って、どのくらい治療成績を向上しうるものか結論を出すことはできなかったが、今後症例数を増やし比較検討をしたいと思っている。

#### ま と め

- 1) 血行障害、虚血性潰瘍に対する HBO の治療効果について報告した。
- 2) HBO は、人間に備わっている自然治癒力(側副血行路の発達)を促進する。それに伴って循環障害のある部位にも薬剤を到達しやすくし症状を改善する。

- 3) 慢性血行障害の治療には、回数が重なることもあるが、回数を重ねるごとに自覚症状の改善がみられた。

(御指導御鞭撻を頂いた榊原欣作先生、八木博司先生に深謝致します。)

#### 【参 考 文 献】

- 1) Yong-shan B, Zhong-quan T, Feng-ying L et al.: Treatment of thromboangiitis obliterans with hyperbaric oxygenation and intra-arterial injection of CO<sub>2</sub>: analysis of 24 cases. *Hyperbaric Oxygen Review*. 5: 146-147, 1984.
- 2) 川上純範, 石井良章, 河路渡: プロスタグランディン E<sub>1</sub> 点滴静注による糖尿病性壊疽の治療経験. *整形外科*, 35: 813-818, 1984.
- 3) 三島好雄: 閉塞性動脈疾患の治療の現況. 日本医師会講座, 東京都文京区湯島, 金原出版, 312-318, 1982.
- 4) Komarov B.D., Isakov Y.V. and Atroshenko Z.B.: Hyperbaric Oxygenation in the Prophylaxis of Wound Infection. *Hyperbaric Oxygen Review*. 3: 138-139, 1982.