

無腐性骨壊死に合併した悪性線維性組織球腫 ——潜水士の一例——

北野元生* 岩崎 宏** 林 皓***

近年、無腐性骨壊死巢に間葉系の悪性腫瘍——特に悪性線維性組織球腫 (Malignant fibrous histiocytoma: 以下 MFH と略す) が発生したとの報告が相ついでなされ注目を引くに至っている。高気圧環境下の作業に従事する潜水士や潜函工に骨壊死が比較的高頻度に発生することはこれまでに多くの報告があり、従って高圧作業従事者の骨壊死と MFH の合併例も報告が増えつつあるように思われる。高圧作業従事者の骨壊死の原因や病理発生については逐次明らかにされつつあるが、これらの検索を進めることが、MFH の組織発生の上に何らかの示唆を与える可能性が大きいものとも考えられる。

ここに、骨壊死に継発したと考えられる MFH の 1 潜水士例について報告し、その病理所見を述べ、骨壊死からの腫瘍発生の可能性について考察を加えたい。

症 例

52歳(死亡時)、男性。17歳時よりヘルメット潜水士として潜水作業に従事していた。最高潜水深度は95メートルに及んだという。32歳時と37歳時に脊髄型潜水病に罹患した。初回は所謂“ふかし”を行って治癒したが、2度目の際は再圧治療が施されるなどにも拘らず、Th7以下の知覚鈍麻と両下肢の筋力低下などを来たし、潜水業務を継続することができなくなった。その後、両側大腿骨の骨頭および骨幹部、両側脛骨、両側上腕骨々頭に相次いで骨壊死巢の発生があることがレ線的に認められた。41歳時右大腿骨々頭に、42歳時左上腕

骨々頭に骨移植術がなされた。

死亡約1年2カ月前より、右膝の腫脹と疼痛に気づき、レ線にて右大腿骨遠位部に病的骨折を伴う腫瘍陰影と同部の血管陰影の増強および骨シンチでは同部に^{99m}Tcの集積が認められた。検査事項は正常域を示したが、血清アルカリフォスファターゼは上限であった。生検によりMFHと診断され、右大腿切断術が施行された。その後アドリアマイシンなどの抗癌剤の投与が行われたが、大腿切断11月後に死亡した。病理解剖時、腹膜、肝、肺、心、リンパ節、椎骨などに広範な腫瘍の転移が認められた。

病理組織学的所見

図1は手術的に切断された右大腿骨遠位部における腫瘍と骨壊死巢の位置関係を示している。壊死巢は壊死組織とそれを取り囲む厚い瘢痕組織とよりなり、極めて陳旧性のものであると考えられた。この病巣は既に死亡約7年前にレ線的にその存在が認められていたものである。瘢痕組織の特に周辺部に線維芽細胞と組織球の出現が著明であ

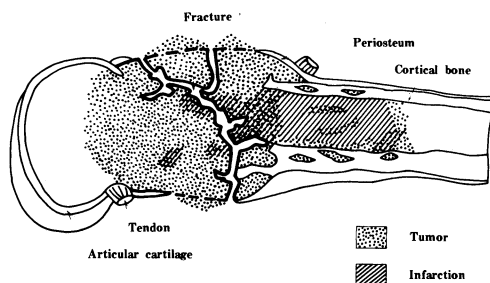


図1 手術材料(切断された右大腿骨遠位部)における骨壊死巢と悪性線維性組織球腫との位置関係を示すシエマ。

*埼玉県立がんセンター病理部

**福岡大学医学部第1病理学教室

***九州労災病院高圧医療研究部

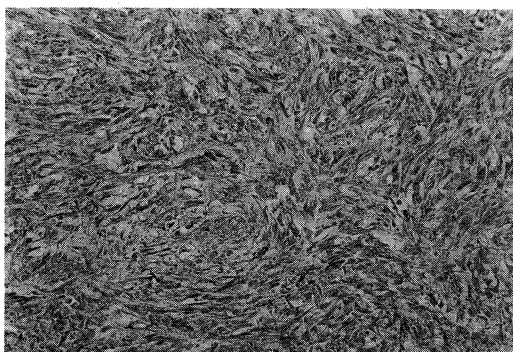


図2 右大腿骨の腫瘍の組織像。いわゆる storiform pattern がみられる。H-E, 撮影倍率130倍

った。腫瘍はこの壊死巣を取り囲み、主として壊死巣の遠位側での発育が著しかった。組織学的に腫瘍は線維芽細胞様細胞と組織球様細胞とよりなっていた。両者の移行型ないし中間型の形態を有する細胞や、多核巨細胞などが混在していた。細胞間には膠原線維や嗜銀線維の形成がみられた。部位によっては細胞がうず巻き状に配列し、所謂 storiform pattern を示していた(図2)。腫瘍細胞に核分裂像が多く壊死傾向も強かった。

電子顕微鏡的観察では、腫瘍は紡錘形の細胞で拡張した粗面小胞体を豊富に有する線維芽細胞に類似したものと、比較的豊富な細胞質を有し組織球と同様豊富なライソゾームを含むものの二種を区別し得た。またこれら両者の移行型ないし中間型と考えられる細胞も混在していた。

以上の所見より、この腫瘍は悪性線維性組織球腫(MFH)であると考えられた。なお剖検時発見された腫瘍の転移巣も手術材料と同じような組織像を示した。

考 察

臨床経過および手術材料の病理学的検索から、この症例は死亡約7年前からレ線的に存在が疑わ

れていた骨壊死にMFHが合併したものと考えて差し支えないと思われる。骨壊死に悪性腫瘍が合併したとの報告は現在まで本例を合わせて16例を算える。報告例の多くが病理組織学的にMFHである。また16例中6例は高圧作業に従事した既応を有している¹⁾。

骨壊死がMFHとどのような因果関係を有するかについては今後の検索をまたねばならない。しかしながら、MFHはその組織発生の母地については種々の論議がありまだ解決されていないが、線維芽細胞様細胞と組織球様細胞よりなっていることは衆目の一致するところである。従って骨壊死巣における線維芽細胞や組織球の出現を主体とする遷延性の再生性的変化が、MFH発生の母地を提供するとの議論を生んでいる。特に高圧作業従事者における骨壊死では再生性反応が強いことを指摘するものもおり、本例でも壊死部を囲む瘢痕組織内の細胞性反応(線維芽細胞や組織球の出現など)は依然として著しいものと考えられた。

結 語

右大腿骨遠位部の無腐性骨壊死に合併した悪性線維性組織球腫の一例を報告した。患者は52歳の男性で21年間の潜水歴と脊髄型潜水病の罹患歴を有している。両側大腿骨々頭その他に多発性の骨壊死の存在も指摘されている。病理学的検索の結果、腫瘍は右大腿骨遠位部の骨壊死巣に近接して発生していた。骨壊死巣における遷延性の再生性変化が線維芽細胞様細胞と組織球様細胞を主体とする悪性線維性組織球腫の発生に関連があるかどうかについて考察した。

【参 考 文 献】

- 1) McCarthy, E.F. et al. : Malignant fibrous histiocytoma of bone: A study of 35 cases. Human Pathol. 10: 57-70, 1979.