下垂体アルコールブロック後に生じた視力障害に対しOHPが効を奏した一例

辻永宏文* 佐々木和郎* 後藤康之* 古川幸道*

癌末期疼痛緩和の目的で脳下垂体にアルコール注入後全盲となり高気圧酸素治療（以下OHP）とステロイド投与を続けた結果，視力の改善がみられた症例を経験したので報告する。

患者は40歳女性。既往歴，家族歴に特記すべき事はない。昭和56年10月より右上肢痛を自覚し精査の結果原発性肺癌に伴うパンコウスト症候群と診断され放射線及び化学療法を受けた。大量の鎮痛薬投与にても頸部から右上肢にかけての激痛がおさまらず不穏状態を呈するようになったため当科を紹介された。当科入院時，栄養状態不良で右上肢の萎縮著明，神経学的に右反回神経マヒを認めた。

入院後塩酸モルヒネ投薬，頸部硬膜外ブロックにては除痛が不十分であったのでアルコールによる脳下垂体破壊術（NALP）を全麻下に施行した。**表1**に眼症状の経過を示す。下垂体穿刺針より空気，血液，脳脊髄液の逆流が無いことを確認して100%アルコール1mlを注入し，その際瞳孔の変化は出現しなかった。麻酔覚醒時は指認可能で視野も正常，瞳孔正円同大であった。2時間30分後眼の前が暗いと訴え始め対光反射減弱，さらに1時間後瞳孔散大対光反射消失して完全な失明状態となった。眼球運動の制限及び眼瞼下垂はなく，眼底所見でも乳頭部，血管系に異常を認めなかった。アルコールによる視神経障害と考えハイドロコーチゾン投与を開始し，翌日よりOHP(絶対2気圧1時間）を連日施行したところ，第12病日のOHP直後より付き添い人の顔が見えるといい，2m離れて指数弁別可能で光覚も正常，視野欠損もなく視力の劇的な改善を認めた。しかしながら対光反射は両眼共に非常に緩徐で，眼底所見で視神経萎縮像を呈していた。

表1

5月17日／	3：30	m-NLAによる気管内麻酔下で下垂体アルコール注入 空気・血液・脳脊髄液　逆流（－） 純アルコール1.0ml下垂体内に注入し，その際眼症状なし
	14：30	覚醒して指認可能，瞳孔正円同大
	16：00	眼の前が暗いと訴える，対光反射減弱
	17：30	瞳孔散大，対光反射消失，視力消失 眼底所見　乳頭部，血管系異常なし ハイドロコーチゾン100mg/日開始
5月18日		OHP絶対2気圧1時間連日施行
5月20日		眼底で視神経萎縮像
5月28日		OHP後に視力回復し始める 2m離れて指数弁別可能，光覚あり，視野欠損なし 対光反射緩徐
6月12日		OHP終了 ハイドロコーチゾン50mg/日に減量

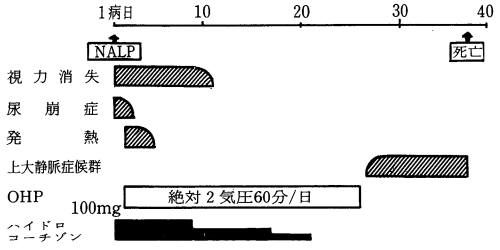

図1　入院後経過（M.I.　40歳♀）

*北海道大学医学部麻酔科

図1にその後の入院経過を示す。OHPは計27日連日施行し，ハイドロコーチゾンも漸減していった。下垂体ブロック後一過性の尿崩症と発熱があった他は除痛効果も十分で転院を予定していた所，第28病日よりパンコウスト腫瘍に上大静脈症候群を合併，以後全身状態悪化し第36病日に死亡した。**表2**は病理解剖肉眼所見であるが脳転移，脳血管障害なく脳神経系特に視神経視交叉部付近にも外傷や浮腫性病変を認めなかった。

考　　察

トルコ鞍付近には左右に動眼神経，滑車神経，眼神経，外転神経が密接しており，前方には視神経交叉が存在することより下垂体内にアルコールを注入した際に**表3**の如く眼瞼下垂，複視，視力障害等を併発することがある[1)2)]。アルコール注入時何らかの眼症状が出現した際は大槽穿刺で脳脊髄液を排除してハイドロコーチゾンを投与するのが良いとされている[3)]。我々の症例では下垂体破壊術施行中には特に異常を認めず，アルコール注入後約5時間経過してから視力障害が出現したこと，その時点で眼底に異常所見が無かったことよりアルコールがトルコ鞍隔膜を越えて視神経に何らかの障害をもたらしたと考え，OHPと全身的ステロイド投与を行った。OHPによる視力改善の機序は不明であるが，もしアルコールが視神経壊死をひきおこして視力障害をもたらしたとするならば全盲は不可逆性のはずであり，この症例の場合視神経周辺部の病変が視力消失をもたらしそこにOHPとステロイドが治癒機転として働いた可能性が考えられる。アルコールによる下垂体破壊術後の視力障害に対するOHPの報告はみられないが今後治療応用の一つとなると思われる。

ま　と　め

1）下垂体アルコール注入後全盲となりOHPとステロイド投与を続けた結果視力の改善がみられた症例を経験した。

2）かかるアルコールによる視神経障害の際に早期よりのOHPが有用な手段となり得ることが示唆される。

表2　病理解剖所見

- 原発性肺癌（右肺尖部）
  右上腕神経叢浸潤，上部胸椎破壊
- 上大静脈閉塞
- 多発性肝転移
- 十二指腸潰瘍

脳転移，脳血管障害，脳浮腫なし。
脳底部の血腫，外傷なし。
脳神経異常所見なし。

表3

下垂体破壊術（NALP）の眼合併症
　瞳孔不同
　対光反射低下
　複視
　両耳側半盲あるいは1/4盲（視束交叉症候群）
　全盲
　眼瞼下垂
その対策
　①アルコール注入時眼症状に異常ある時は大槽穿刺下にハイドロコーチゾン投与
　②全身的ステロイド投与
　③全身的マンニトール投与
　④OHP

〔参　考　文　献〕

1）Moricca, G.: Pituitary neuroadenolysis in the treatment of intractable pain for cancer. Persistent Pain Vol. 1. Ed. Lipton S. London, Academic Press. 1977, 149—173
2）山室　誠：脳下垂体アルコールブロックにより視力障害をきたした1症例．臨床麻酔 Vol. 3: 1009—1013, 1979
3）柳田　尚：下垂体破壊術：Neuro adenolysis (NALP) ペインクリニック，2（4）：453—463. 1981.