

大腸に発生したPneumatosis cystoides intestinalis症例 に対する高圧酸素治療の経験

小林展章* 谷村 弘* 日笠頼則* 加藤仁司**
丸橋和弘** 森平一夫** 根住直史***

腸管囊腫様気腫 (Pneumatosis cystoides intestinalis) は比較的稀な疾患であるが、われわれはS状結腸および下行結腸に発生した本症に対して高圧酸素治療を行い、有効な治療手段と考えられたので、文献的考察を加え、その経過について報告する。

症 例

63歳女性、主婦。主訴：腹部不快感、下血。既往歴：7歳時より気管支喘息、56～58歳肝炎。現病歴：3～4年前から便に粘液が付着する様になり、昭和56年6月よりピンク色あるいはイチゴジャム様の付着物を認めるようになり、同時期より下痢も来す様になった。しかし、その間、腹痛、発熱、嘔気、嘔吐はなかった。同年9月関西電力病院において大腸ファイバースコープ、注腸透視などによる精査を受け、S状結腸から下行結腸に

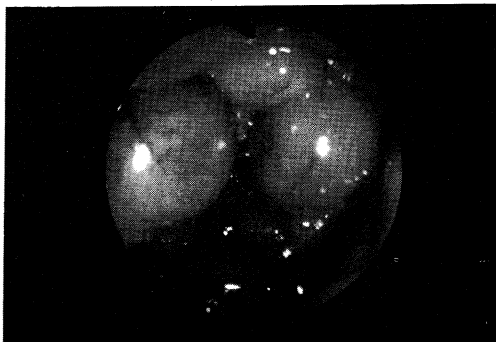


図1 S状結腸内視鏡像 (高圧酸素治療前)

かけてポリポーズを思わせる囊腫様の粘膜の隆起、粘膜表面のビランが認められ(図1)、1)生検操作によりその隆起の内容は気体で、その気体排出により縮小がみられたこと、2)X線写真で直径1～2cmの円型のガス像が腸管壁に沿って多数みられた(図2、3)ことから、腸管囊腫様気腫と診断した。生検でえられた大腸粘膜の病理組織学的所見で、粘膜のビラン、好中球、好酸球の浸潤がみられ、粘膜下組織が欠如していたので同部にガス貯留があったものと思われた。同時に極く僅かのPseudomonas, E. cloacae, S. faecalis, K. pneumoniaeが検出された。緩下剤投与による経過観察で、下血と腹部不快感は改善したが、内視鏡による腸管粘膜の変化、腹部X線写真による円形ガス像に全く変化がみられなかったため、当科入院の上高圧酸素治療を試みた。

入院時腹部所見は平坦軟で腸雑音などにも特徴的なものは認められなかった。血液検査では赤血球468万、Hb14.6g/dl、白血球数3,300、GOT22、GPT18、ALP64、血清総タンパク7.6g/dl、アルブミン4.6g/dl、血清総ビリルビン0.7mg/dl、総コレステロール211mg/dl、BUN17mg/dl、CPK811u/l、CRP(-)といずれも正常値を示し、血清電解質もNa 141mEq/l、K3.9mEq/l、Cl107mEq/l、Ca 9.1mg/dl、糞便中病原菌(-)、尿検査にてPH6、糖(-)、タンパク(-)、ケトン(-)であった。

経 過

高圧酸素治療は2.8ATA(空気加圧、酸素マスク使用、1回90分間)で3週間に合計15回施行した。6回終了時点で腹部単純X線写真上円型ガス像の数が3分の1以下に減少した。15回終了時点では、

*京都大学第2外科

**京都大学医学部附属病院高圧酸素治療室

***関西電力病院内科

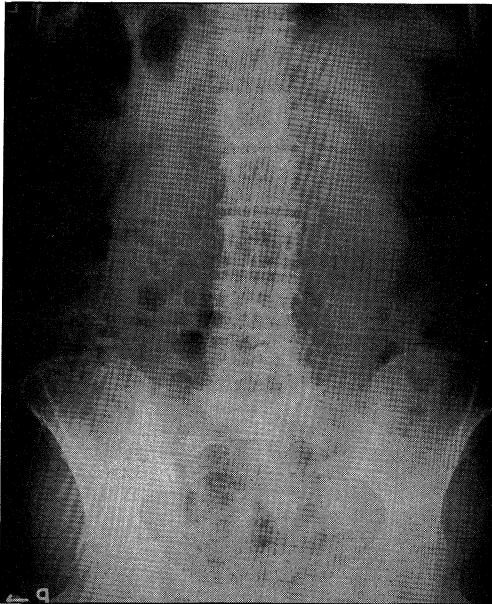


図2 腹部単純X線像（高圧酸素治療前）

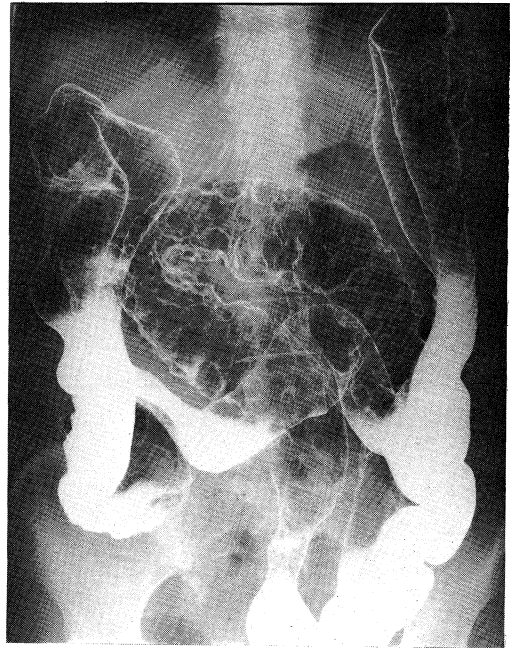


図3 注腸透視像（高圧酸素治療前）

注腸透視所見ではS状結腸の粘膜壁の粗大，蛇行は残存していたが，円型ガス像はその殆どが消失し（図4）便潜血も陰性化した。現在外来にて経過観察中であるが，入院時にみられた腹部不快感は全く消失し，良好な便通，便性が得られ，X線写真上も再発はみられていない。

考 察

腸管囊腫様気腫は欧米で1,000例，本邦で200例が報告されている稀な疾患である。本症には primary と secondary のものがあり，前者は全体の15%で大腸（とくに左側）に多く発症し，成人にみられる場合，自然治癒もあり，予後も良好である。後者は85%を占め，消化管の閉塞状態に続発するが多い。

発生原因としては機械説，細菌説，腫瘍説をはじめ様々な説があるが，このうち機械説が最も有力視されており，この際，閉塞性の呼吸器疾患の合併が重要な関係があるとされているが，本例でも長年気管支喘息を合併していたことが本症の発症に関与していたものと考えられた。

ガス貯留の部位は漿膜下により多いとされているが本例では粘膜下に貯留していた。気腫内ガスの組織はMujahedは N_2 89.8%， CO_2 7.82%，

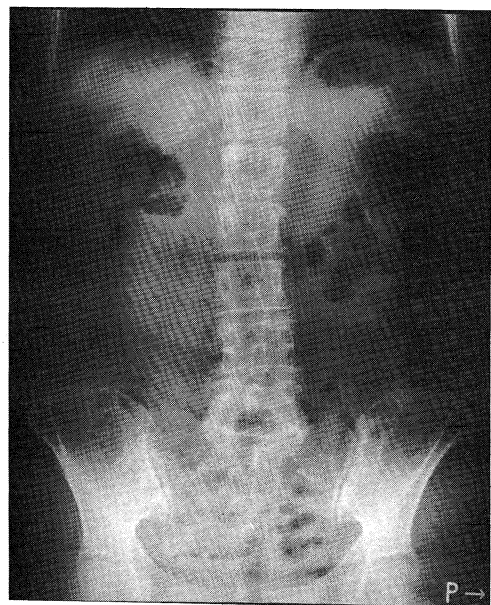


図4 腹部単純X線像（高圧酸素治療後）

O_2 2.4%，大徳らは N_2 84.8%， CO_2 9.5%， O_2 0.9%，Ar0.5%と報告している。

治療としては，腸管の閉塞症状を来たしたり，病変部が限局している際には腸管切除が行なわれるが，術後に再発したという報告もある。酸素吸

入は比較的よく施行され、効果的であったとする報告が多い。

本疾患に対する高圧酸素治療施行の報告は殆どみられない。本療法の有効性は1) 高気圧環境下における気腫の縮小, 2) 血中酸素分圧を上昇させることで、拡散によるガス分布の置換を計ることにあると考えられる。治療条件として2.8ATAが適当と思われるが、施行回数は5～6回でガス像の減少は明白で、ごく最近経験した polimyositis に合併した空腸に発生した本症に対して同様に高圧酸素治療を施行し、CT、小腸バリウム造影上著明なガス像の減少をみとめた。しかし、全てのガス像の消失までにはなお長時間を要するものと思われた。

結 語

腸管囊腫様気腫症例に2.8ATAにて高圧酸素

治療を施行し、X線写真上著明なガス像の減少と、臨床症状消失が得られた。高気圧酸素治療は本疾患に有効な治療の1つと考えられる。

〔参 考 文 献〕

- 1) Priest, RJ: Pneumatosis cystoides intestinalis, In Gastroenterology, 3rd Ed. Vol. 2 Bockus, HL, pp1097~1106, Saunders, 1976
- 2) 大徳邦彦, ほか: 大腸のう腫様気腫のガス分析と高圧酸素療法. 日消誌, 77: 672, 1980
- 3) 草間次郎, ほか: 酸素吸入療法が奏効した大腸囊胞様気腫の1例. 日消誌, 78: 1102~1106, 1981
- 4) Born, A et al.: Pneumatosis coli: Case report documenting time from X-ray appearance onset of symptoms. Dig. Dis Sci. 26: 855~859, 1981.
- 5) Kakande, I et al.: Pneumatosis intestinalis: case report and review of literature. East Af. Med. J. 58: 879~885, 1981