

## 常位胎盤早期剝離にDICを合併し、高圧酸素療法が有効であった一症例

内村道隆\* 杉原義信\* 黒島義男\* 藤井明和\*

### はじめに

妊娠中毒症特殊型に属する常位胎盤早期剝離は、母体死亡率8~11%、胎児死亡率60~80%と重篤な疾患であり<sup>1)</sup>、妊娠期あるいは分娩中に、胎児の娩出に先行して、胎盤剝離が生じ、子宮・胎盤間に大量出血をきたす結果、子宮筋層への血液浸潤も著明で、子宮筋組織の低酸素状態や、弛緩出血によって、治療上子宮摘出を余儀なくされることも少なくない。

今回、私たちは、初妊婦の常位胎盤早期剝離に遭遇し、開腹時子宮は広汎に暗赤色を呈し、血液凝固障害を伴ない、術後、子宮収縮障害、高熱をきたした症例に対し、子宮温存を目的として、高圧酸素療法を行い、著明な効果を認めたので、若干の文献的考察をふまえ報告する。

### 症 例

32歳0妊0経、既往歴に特記すべきことなし。妊娠初期・中期とも尿タンパク、高血圧、浮腫を認めず、異常なく経過していたが、36週頃、軽度の妊娠中毒症(尿タンパク定性(+))のみを指摘されていた。妊娠38週2日、夜間突然に持続性下腹痛出現、翌日早朝5時頃、大量の性器出血をきたし、意識喪失状態となり近医受診し、常位胎盤早期剝離の診断のもとに、ただちに保存血2,000ml及び輸液を行い、当院に転送された。

入院時所見は、輸血・輸液等が早期から行われていたためか、一般状態はよく、意識状態は、やや不鮮明ではあったが、呼び掛けに、応答は確実であった。血圧132/90mmHg、脈拍84/分、整。腹部所見は、全体的に腹部膨満が強く圧痛は著明で

あった。内診所見は頭位で、児頭は高く、子宮口より出血を認め、ドップラー装置による胎児心音は聴取不能であった。血液検査所見において、白血球数31200/mm<sup>3</sup>、Ht34.2%、カリウム6.5mEq/l、出血時間10分以上、フィブリン折出時間10分以上、血沈2mm/1h、4mm/2h、FDP40μg/ml以上と、DICの所見を示した。リアルタイム超音波断層所見において、胎児心拍は認められず、子宮腔内右側壁から前壁にかけて、全体のほぼ1/2にわたる胎盤後血腫が観察され、常位胎盤早期剝離と診断した。

早急に新鮮血を手配し、帝王切開術施行。開腹時所見は、黄色腹水を約400ml、子宮筋は広汎な血液浸潤で暗赤色を示し、いわゆるクープレル徴候が著明であった。子宮下部横切開法にて胎児・胎盤娩出後、子宮の収縮は不良であり、子宮収縮剤(アトニン0 5単位)を子宮筋層に注入し、子宮筋層を二層縫合後も、子宮収縮改善せず、縫合部位、注射穿刺部位よりの止血は困難であった。子宮摘出術を考慮しながら、用手マッサージ、出血部圧迫にて経過観察し、約30分後凝血形成徴候がみられ、止血の確認ができたので子宮は収縮不良であるものの、保存的に子宮は残し閉腹した。手術中の出血量は1,311mlで、術前術後の輸血量は3,200mlであった。胎児は男児で2,652gr、Apgar Score 0、病理解剖の結果では、外表奇形や臍帯の頸部巻絡等はなく、特に異常所見を認めなかった。術後の血液検査にて、血小板27000/μl、血液凝固機能PT17.5秒(10.3)、PTT75.1秒(33.9)、フィブリノーゲン20mg/dl、であった。

図1は術後経過を示した。縦の太い線は、高圧酸素療法を行った日時を示す。術後より体温、血圧が上昇し、脈拍は不安定で、術後2日目では、体温が39℃以上、収縮期血圧160mmHg以上に

\*東海大学医学部産婦人科学教室

り、脈拍70/分～110/分の間で変動が著しい。そこで術後2日目と4日目、2回にわたり、3気圧まで加圧し、45分間純酸素を吸入とする高圧酸素療法を施行、その後、体温は急速に正常化し、著明な改善を得た。

図2に術後の検査所見及び投与した各種薬剤を記した。高圧酸素療法後、白血球数は著明な改善傾向が認められる。

患者はその後、良好な経過をたどり子宮復古も障害されることなく、手術後16日目に軽快退院となった。

考 察

高圧酸素療法は増量した血液中溶解酸素によって全身的、局所的、急性および慢性の低酸素状態の改善をはかることを目的として、多く応用され<sup>2)4)</sup>、その他、感染症(特に嫌気性菌感染症)に対し、治療効果が認められている<sup>3)</sup>。

健常女性膈内には、嫌気性レンサ球菌が40%に常在する。性器の手術的、薬物的、その他の環境破壊によって、その上行性、混合性感染は容易に発生する。従って、今回の症例における広汎な血液浸潤をきたし虚血状態の子宮組織は上行性感染を生じやすく、子宮自体が巨大感染巣となる可能性は否定し得ず、迅速かつ適切な処置が必要である。

そこで、今回の症例に対し、子宮の虚血性変化の改善と、感染予防あるいは、感染巣の縮少をはかり、子宮全摘術の前処置とする目的で、高圧酸素療法を行った。本症例においては、第1回目の治療において、著効を示し、次回妊娠の可能性を有すべく子宮の温存を可能としたことは特記すべきことである。

国内において、高圧酸素療法の産婦人科への応用については、報告は少なく、国外において、ソ連のベルシアニノフは高圧酸素療法を用いて、胎児の子宮内酸素欠乏や、出生時の急性低酸素症に対し、良好な治療効果を報告している<sup>5)</sup>。今後、産婦人科領域での、疾患に対し適応範囲を拡大し、検討を加えたいと思う。

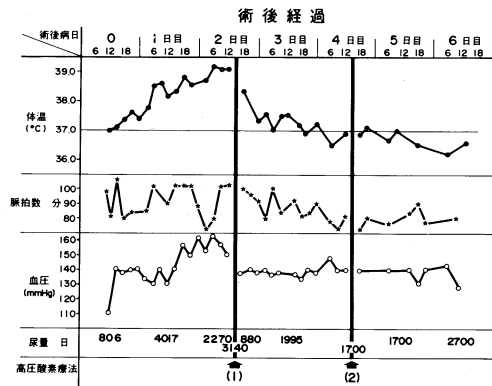


図1

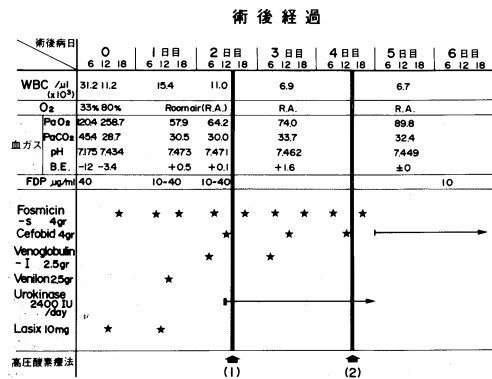


図2

【参考文献】

- 1) 常位胎盤早期剥離, 社保広島市民病院産婦人科, 土光文夫ほか:産婦の実際, 28(4):361~367, 79
- 2) 循環器疾患に対する高気圧酸素治療, 一とくに末梢循環器疾患に対する効果を中心として, 榊原欣作, 城所仁:外科治療 Vol.28 No.1(1973:1)
- 3) Hyperbaric Oxygenation 笹本浩, 高木康, 太田保世:呼吸と循環, 第12巻, 第12号, 860~871, 1964
- 4) 高圧環境と臨床, 太田保世:呼吸と循環, 第15巻, 第8号665~671
- 5) 高圧酸素療法の産婦人科への応用, ソ連邦保健省産婦人科学術研究所, L.S.ベルシアニノフほか, 第2回全ソ麻酔専門医蘇生専門医学会