

●症 例

発症21時間後に初回高圧酸素療法を行い治癒した
縦隔気腫を伴う空気塞栓症の1例

池田知純* 甲斐有司*
伊藤敦之* 川口幸夫*
松崎 中** 田中茂樹**
大岩弘典*** 伊東貞三****

A case of arterial gas embolism (AGE) with 21 hour delay between onset and recompression.

IKEDA Tomosumi* KAI Yuji* ITO Atsushi*
KAWAGUCHI Sachio* MATSUZAKI Tada-
shi** TANAKA Shigeki** OIWA Hiromichi***
ITO Teizo****

*Undersea Medical Center JMSDF **JMSDF
Hospital YOKOSUKA ***Maritime Staff Offi-
ce ****JDS Central Hospital

19 y.o. Japanese fisherman was treated with oxygenation at high pressure (OHP) 21 hours after the onset of air embolism from diving with complete recovery. This means persistent blood supply to the brain throughout the course of embolism.

Biphasic pattern of unconsciousness level was seen (Fig. 2). The first peak was interpreted as AGE with dry drowning superimposed and the other as reembolization.

EKG showed low voltage, pulmonary P and inverted T without the blood chemical changes of myocardial damage. Chest X-ray changes of the mediastinal and subcutaneous emphysema before and after OHP treatment suggested questionable value of OHP to these disorders.

I. 緒 言

潜水による空気塞栓症(Arterial gas embolism 以下 AGE)は Polak (1930) らにより最初に報告され¹⁾, Behnke ら, Polak らによりその発生機序が明らかにされた²⁾³⁾。即ち, 過膨張により損傷した肺泡より肺泡毛細血管へ空気が漏出, AGE がひきおこされることを明らかにした。以後, 主に潜水艦脱出訓練時の事故例を中心として, 病態生理学的研究がなされてきた。しかるに, 我国においては, 近年スポーツダイビングの普及とともに AGE による事故例が増加する傾向にあると考えられるが, その臨床報告例は極めて少ない。今回, 発症21時間後に高圧酸素療法(以下 OHP)を行い治癒した, 縦隔・皮下気腫を伴う AGE を経験したので報告する。

II. 症 例

患者: 19歳男子漁師。身長 175 cm, 体重 78 kg
既往歴・家族歴: 特記事項なし

潜水経験: 過去1回マスク式潜水器を用いた追い込み漁。

発症経過 (Fig. 1-2): 1981年7月10日16:00頃, 都下神津島沖, 水深 12 m の平穏な海面において, マスク式潜水器を用いる追い込み漁に従事中, 潜水開始5分後, マスク内に海水が浸入, パニック状態となり急速浮上, 無呼吸・仮死状態にて母船に救助された。ただちに, 人工呼吸を施されたところ, 自発呼吸は再開した。その後, 船にて島の診療所へ輸送され, Hydrocortisone 100 mg を含む輸液等の補助療法をうけ, 発症45分後, 意識レベルは Somnolence にまで改善した。しかし発

*海上自衛隊潜水医学実験隊

**海上自衛隊横須賀地区病院

***海上幕僚監部

****自衛隊中央病院

(昭和57年8月10日受付)

症2時間後、視力障害・頭痛を訴えたので経過観察していたが、同17時間後、頭部を動かしたさいに、突然、痙攣を伴う意識状態の増悪を来したため、ヘリコプターによる低空飛行での緊急空輸を行い、発症21時間後、横須賀の当隊へ収容された。

初診時所見：意識レベル：四肢の間代性痙攣を伴う Semicoma。血圧 90/70 mmHg。脈拍140/分整、微弱。呼吸30/分。頭部から両上肢にかけ著明に浮腫状で握雪感あり、捻髪音を聴取した。

治療経過：発症経過および臨床症状より AGE

と診断、直ちに3 kg/cm²Gまで加圧後1.8 kg/cm²Gに減圧し、Table 6Aに準じるOHPを行うとともに、輸液、ステロイド、抗生剤等の補助療法も行った。その後、計5回のOHPを行った後、第13病日に軽快退院、第48病日に検査のため再受診した。

初回OHP中、血圧は130/80 mmHg、脈拍80/分と循環状態は改善した。意識状態は、初回OHP終了3時間後より改善傾向を示し、第2回OHP後、発症直後より第3病日(第2回OHP終了後)までの健忘を残して、完全に回復した。その他 Fig

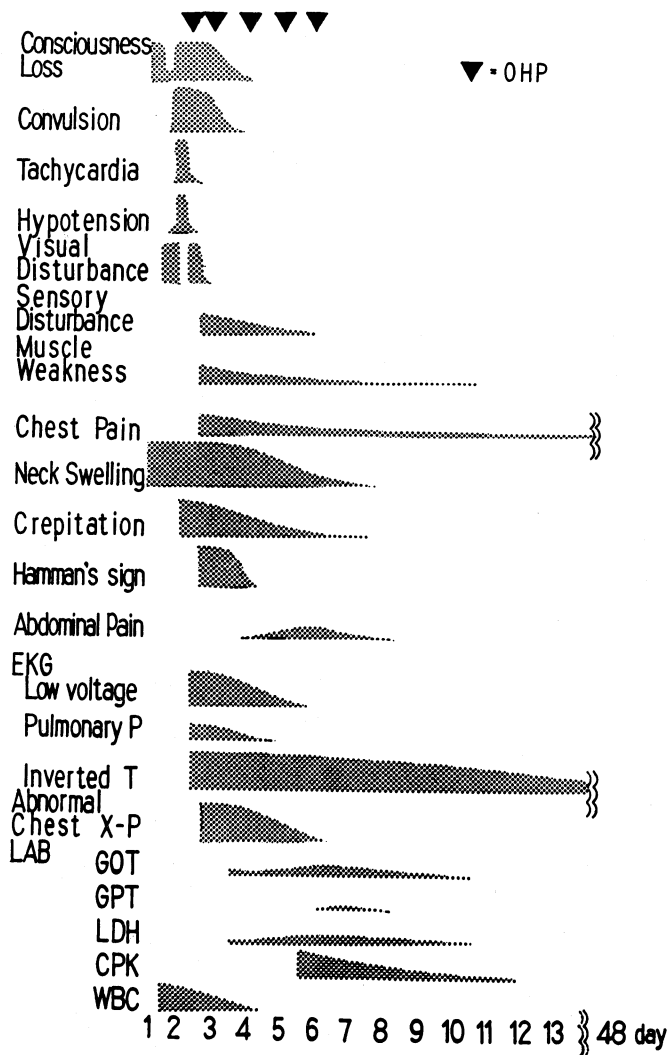


Fig. 1. Day profile of clinical symptoms and laboratory findings.

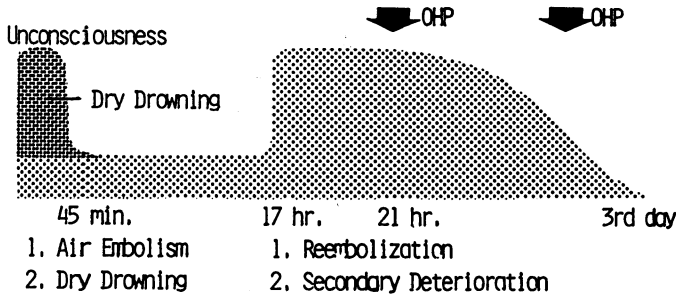


Fig. 2. Day profile of consciousness level showing biphasic pattern.

1に示すように、筋力低下、知覚障害、胸痛が比較時後まで残り、軽度の腹痛が第4病日より第9病日まで見られた。

検査所見：一般検査所見では、入院時、白血球増多、BUNの上昇および尿糖が認められ、さらにGOT、GPT、CPK、LDH等の異常も認められたが、いずれも正常に復した (Table 1)。

心電図は入院時、低電位差、肺性P波、逆転T波が出現、前2者は比較的すみやかに消失したが、逆転T波は第11病日に至るものなお残存した。また第4病日には、Wenckebach調律もみられた。第

48病日再診時には正常心電図像を示した (Fig. 3)。

胸部レ線は、第3病日、縦隔および皮下に気腫像が認められ、心陰影はCTR54%と拡大を示したが、肺野には特記すべき所見はみられなかった (Fig. 4)。第7病日に至ってほぼ正常像を示した。

III. 考 察

1. 意識障害の成因について

本症例は Fig. 2 に示す様に、発症後 (厳密には

Table 1. Laboratory findings.

	2	4	5	6	7	11	48 day
Hgb	17.9	12.1	14.4	15.3	16.0	14.8	14.5 g/dl
WBC	25800	10600	5200	4800	4700	5300	5500 /mm ³
BUN	43.2	22.0	15.0	18.9	21.5	16.4	17.0 mg/dl
Creatinine		1.0	0.9	0.9	1.0	1.0	0.7 mg/dl
Glucosuria		3+	-	-	-	-	-
FBS			112	95			mg/dl
GOT		70	146	186	180	39	9 U/l
GPT		16	33	52	58	33	7 U/l
LDH (50-400)		680	1075	1262	990	500	235 U/l
I				15.6		23.5	20.5 %
II				15.9		30.6	35.4 %
III				7.4		20.5	26.8 %
IV				5.4		7.9	9.9 %
V				55.7		17.5	7.4 %
CPK (<25)				2305		307	14 U/l
BB				0		0	0 %
MB				1		0	2 %
MM				99		100	95 %
Al				0		0	3 %
Al-P (2.7-10.0)		4.2	14.0	5.6	5.4	5.4	5.4 KAU
Ch-E (1140-1590)		710	820	1660	2182		2121 U/l

水面到着後⁴⁾より semicoma を示し、45分後 somnolence に改善、17時間後頭部を動かしたところ再び悪化、四肢の間代性痙攣を伴う semicoma に移行した。発症直後の意識障害は、人工呼吸のみで呼吸が再開し、胸部に肺炎様所見を呈していないこと、かつ発症2時間後に脳血管障害によると思われる視力障害を訴えている点より AGE に dry drowning が加わったものと考えられる⁵⁾。次に発症17時間後に意識状態の増悪をきたしたことにつき検討する。Hallenbeck らは、AGE のうち OHP 後症状が再び悪化する現象を認め、これを secondary deterioration とした (Table 2)⁶⁾。本症例は OHP 治療前に増悪をみたもので、厳密には Hallenbeck のいうところのものとは異なるが、頭部を動かした直後に増悪していることより、それらのうち reembolization による可能性が最も強いものと思われる。

2. 遷延した意識障害の治療例について

本症例は発症21時間後に OHP を行いほぼ完全に治癒したが、これは過去の報告例が主として潜水艦脱出訓練時に生じた新鮮例であるのに対し、興味もたれる。De La Torre らによれば、air

Table 2. Secondary deterioration-Hallenbeck (1977)

(Impairment of microvascular perfusion in brain)

1. Decreased venous return due to expansion of mediastinal gas.
2. Increased pulmonary vascular resistance.
3. Brain edema.
4. Release of vasoactive amine.
5. Further gas embolism.

emboli の場合は、他の solid emboli の場合に較べて、脳実質障害の程度が軽度であり、出血性的変化はなく、ischemic change のみであったとしている⁷⁾。本症例でも、治療開始までに21時間経過しているにもかかわらず完治しているところは、その間の脳循環が何らかのかたちで保たれていたものと思われる。

3. 心電図所見について

心電図は Fig. 2 に示すように、入院時、low voltage、肺性 P 波、逆転 T 波を認めた。これらの




Fig. 3. EKG changes through the course showing low voltage and pulmonary P wave in the initial stage and persistent inverted T wave. Wenckebach's rhythm was seen on the 4th day.

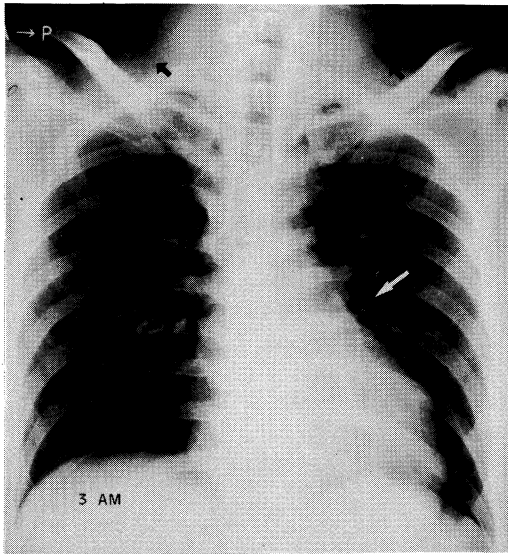


Fig. 4. Chest X-ray. 3rd day before OHP.

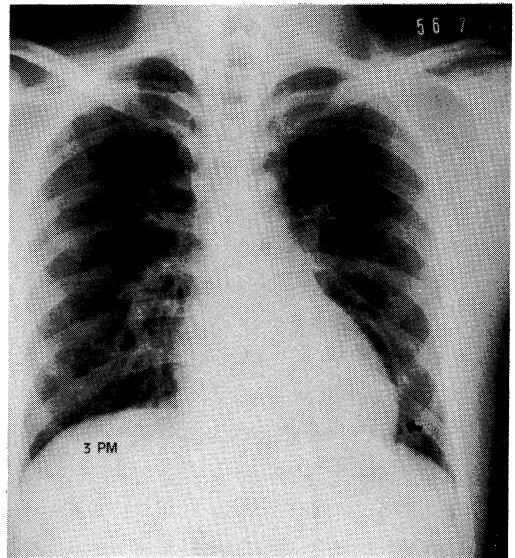


Fig. 5. Chest X-ray. 3rd day after OHP.

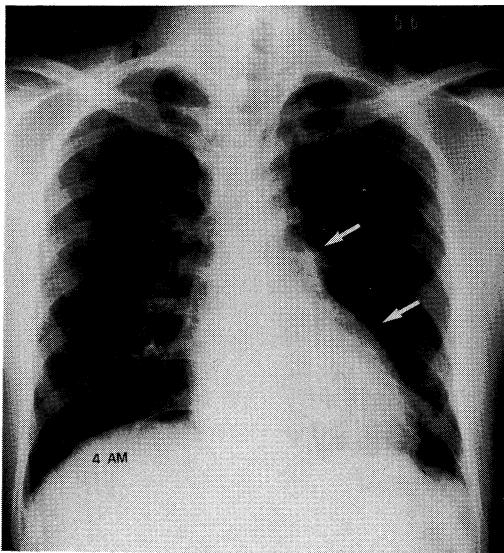


Fig. 6. Chest X-ray. 4th day before OHP.

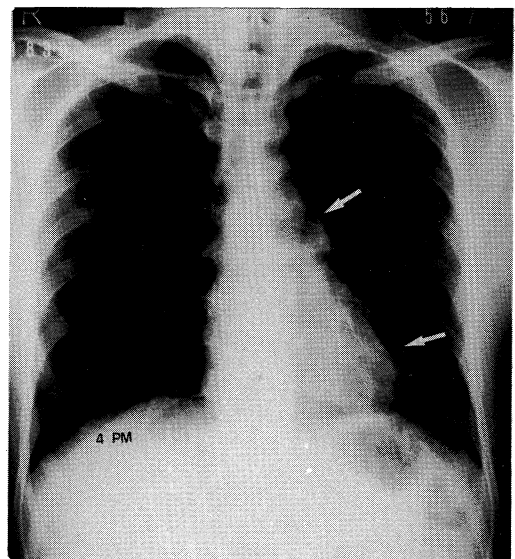


Fig. 7. Chest X-ray. 4th day after OHP.

※ (Note minimal changes of mediastinal emphysema and reappearance) ※
of subcutaneous emphysema which once decreased after OHP.

うち、速やかに改善した low voltage, 肺性P波はそれぞれ縦隔気腫によるものおよび肺損傷による肺血管状抗の増大によるものと考えられるが、遷延した逆転T波については、その成因は判然としない。脳血管障害により、著明な異常心電図、特にT波の変化をきたすことが多いのは衆知の事実であるが、脳血管障害の改善とともに正常化し、遷延化するものは少ないとされている⁸⁾。本症例は、神経学的に略正常となりながらも、T波は依然として逆転していることより、脳血管障害のみに起因する変化とは言い難い。またAGEが冠状動脈に発生し心筋障害を起こし得るが、その頻度は少なく⁴⁾、血液生化学的にも本症例では心筋障害を示唆する所見は得られなかった (Table 1)。少くとも逸脱酵素を生じるだけの massive な心筋障害はなかったものと思われ、遷延する逆転T波の原因とは考えにくい。さらに縦隔気腫によりT波の変化を来すことが多く報告されているが⁹⁾、本症例は胸部レ線上下ほぼ正常に復した後もなお逆転T波が認められており、縦隔気腫そのものによる変化とは考えにくい。このように本症例における逆転T波の成因についてはっきり解明することは困難であると考えらる。

4. 胸部レ線所見について

入院時・胸部レ線所見については前述したが、OHP治療前後の推移についてみると、Fig. 4, 5, 6, 7に示す如く、皮下気腫はOHP終了後軽減していたが、縦隔気腫はほとんど変化をみせなかった。しかも、一度軽減した皮下気腫も翌日には再び出現している。これらのことは、縦隔・皮下気腫に対するOHPがKindwall Committeeにみられるが如く¹⁰⁾、著明な効果をあらわさないばかりか、発症4日後においても、損傷した肺胞、肺血管および縦隔、皮下になお交通が存在する可能性を示し、AGEに対するOHP治療にあたって注意すべき点と思われる。

IV. 結 語

発症21時間後にOHPを行い、ほぼ完全に治療したAGEの1例を報告し、AGEによる遷延した脳血管障害に対してOHPが有効であることを示すとともに、意識障害、心電図および胸部レ線所見について若干の考察を加えた。

〔文 献〕

- 1) Polak, I. B. et al: A fatal case of caisson disease following a dive of short duration to a depth of thirty feet. U. S. Navy Med. Bull, 28: 862-865, 1930.
- 2) Behnke, A. K. et al: Analysis of accidents occurring in training with the submarine "lung". U. S. Navy Med. Bull. 30: 177-185, 1932.
- 3) Polak, I. B. et al: Traumatic air embolism in submarine escape training. U. S. Navy Med Bull. 30: 165-177, 1932
- 4) Whitcraft, D. D. et al: Air embolism and decompression sickness in scuba divers. JACEP, 5: 355-361, 1976.
- 5) Modell, J. A.: The Pathophysiology and treatment of drowning and near drowning. Charles C. Thomas, Springfield, 1971.
- 6) Hallenbeck, J. M. et al: Impaired microvascular perfusion and secondary deterioration in disbaric cerebral air embolism. The Thirteenth Undersea Medical Society Workshop. Rept. UMS 11-15-77: 76-88, 1977.
- 7) De La Torre, E. et al: Cerebral air embolism in the dog. Arch. Neurol. 6: 307-316, 1962.
- 8) Burchs, G. E. et al: A new electrocardiographic pattern observed in cerebrovascular accidents. Circulation, 9: 719-723, 1954.
- 9) Stiegmann, G. V. et al: Tension pneumomediastinum. Arch. Surg. 112: 1212-1215, 1977.
- 10) Hyperbaric oxygen therapy: A committee report. UMS 9-11-79, 1976.