遷延性意識障害例に対する高圧酸素療法（第2報）

西浦　司*　萱田静海*　田渕典久**
本間　温***　藤本俊一郎***　長尾省吾***
西本　詮***

はじめに

遷延性意識障害患者の増加は，医学的にも社会的にも重大な問題となっており，その救済が強く望まれるところである。従来にも種々の治療法が試みられているが，いずれも満足な効果を得ていないのが現状である。我々は，第15回の本学会で，重症頭部外傷慢性期の遷延性意識障害患者3例に対し，高圧酸素療法（以下OHP）とCDP-choline髄腔内投与との併用を行い，2例に意識レベルの改善がみられたことを報告したが，その後さらに4例の遷延性意識障害例に対して本療法を試みたので併せて報告する。

対象および方法

対象患者は，種々の治療法が無効であった重症頭部外傷慢性期6例，窒息による脳低酸素症1例である（**表1**）。意識レベルの評価にはJannettらのGlasgow Coma Scale（以下GCS）を用いた。全症例，初診時意識レベルは半昏睡から深昏睡，GCSで4～6点を示していた。症例1，6は保存的に；その他は開頭による血腫除去術を行った。

表1

症例	年令	性	受傷原因	初診時神経症状	治療
1	70	F	脳挫傷	GCS 5点 瞳孔 右＞左　対光反射 右（－），左（±） 左片麻痺（＋）	保存的
2	49	M	急性硬膜外および硬膜下血腫	GCS 5点 瞳孔 右≫左　対光反射 両側（－） 左片麻痺	血腫除去
3	66	M	急性硬膜下血腫	GCS 5点 瞳孔 右≫左　対光反射 両側（±） Baibinski反射 左（＋）	血腫除去
4	28	M	急性硬膜外血腫	GCS 4点 両側散瞳　対光反射 両側（－） 両側除脳硬直（＋）	血腫除去
5	49	M	急性硬膜外血腫	GCS 4点 両側散瞳　対光反射 両側（－） 両側除脳硬直（＋）	血腫除去
6	8	M	脳低酸素症	GCS 4点 両側散瞳　対光反射 両側（－） 全身痙攣，除脳硬直	保存的
7	45	M	急性硬膜外血腫，脳挫傷	GCS 5点 瞳孔 右≫左 左片麻痺	血腫除去

*香川労災病院脳神経外科
**香川労災病院外科
***岡山大学脳神経外科

表 2

症例	受傷より OHP 開始までの期間	OHP 施行回数	OHP 前の患者の状態					効果 (GCS)
			刺激に対する開眼	自発運動	痛覚刺激に対する反応	追視	うなり声（発声）	
1	6ヶ月	3	+	−	+	+	−	7→10
2	7ヶ月	10	+	±	+	+	−	7→14
3	6ヶ月	10	+	−	−	−	−	5→5
4	2.5ヶ月	16	+	±	+	−	+	6→6
5	2ヶ月	14	+	−	−	−	−	5→5
6	6ヶ月	19	+	±	+	−	+	6→6
7	8ヶ月	40	+	±	+	+	+	6→12

表 3

症例 7 の経過

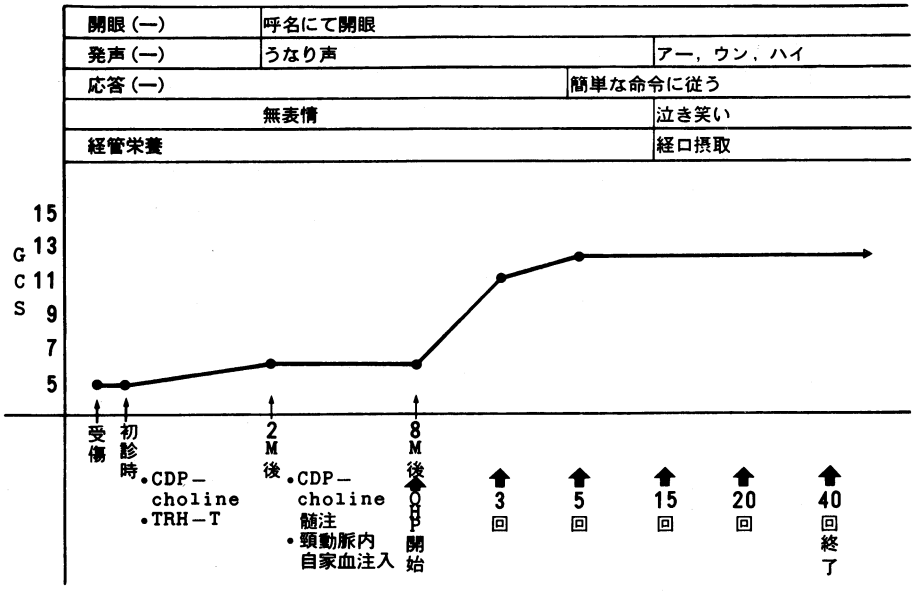

しかし，急性期における意識レベルの改善は後で述べるあらゆる治療にもかかわらず効果がみられず，全症例が akinetic mutism の状態に移行した。OHP 開始時は受傷後 2 ～ 8 ケ月経過しており，意識レベル，臨床症状とも固定状態であった。**表 2** に 7 症例の受傷より OHP 開始までの期間，OHP 施行回数，OHP 前の患者の状態および開始時，終了時の GCS を示す。

OHP は週 5 回行い，加圧は 2.8ATA で，治療時間は90分とした。CDP-choline（100mg）は週 2 ～ 3 回，OHP 開始直前に髄腔内に投与した。意識障害があるため，全例に鼓膜切開を行った。また OHP の施行中およびその前後で vital sign の check および神経学的検査を行った。

結　　果

症例 1，2，7 において意識レベルの改善がみられ，GCS はそれぞれ 7 から10点，7 から14点，6 から12点へと上昇した。開始時の GCS と OHP の効果との関係をみると，GCS が 5 点のものは全く無効で，6 点のものは 3 例中 1 例が改善し，7 点の 2 例はともに改善を示した。また，OHP 施行前の状態については，追視のあった 3 症例は意識レベルが上昇し，その他の項目と OHP の効果との相関は少ないように思われた。また，OHP 開始までの期間も有意な相関を示さなかった。

表3は，GCSが6点より12点に上昇した症例7の経過を示したものである。患者は仕事中鉄パイプが頭部に当たり，semilucid intervalを経て，受傷1時間後昏睡状態となり右側頭部の硬膜外血腫除去術をうけた。術後も昏睡状態が続き，種々の療法を試みるも効果はみられなかった。受傷2ケ月後，呼びかけにて開眼するようになったが，それ以上の改善はみられなかった。受傷8ケ月後にOHPを開始した。OHP開始前，GCS 6点で呼名にて開眼し，追視，歯ギシリ等がみられた。OHP 3回終了時には開閉眼・開口の命令に従い，左握手がわずかに認められた。5回終了時には，問に対し“yes”“no”を開閉眼で行い，うなずきもみられた。さらに15回終了後には経口摂取可能となり，“アー”“ウン”“ハイ”等の発語が可能となった。また妻をみて涙を流したり笑顔をも見せるようになった。20回以降は意識レベルにあまり変化はみられなかった。

考　　案

重症脳損傷の後遺症状である遷延性意識障害例，いわゆる“植物状態”からの脱却は非常に困難とされている。従来より種々の治療法，すなわち，頸動脈内自家血注入法，CDP-choline髄腔内投与法，TRH-T，L-DOPA，アマンタジン等の投与が試みられているが，いずれも効果が不確実なようである。我々は，これら従来の治療法により効果のみられなかった7症例に本療法を試み，3例に有効との結果を得た。3例とも受傷よりOHP開始まで6ケ月以上を経過して，すでに症状固定の状態であり，また，OHP開始後急速に意識レベルの改善を認めたことより，本療法が何らかの機序で有効であったものと思われる。OHPが意識改善に果たす効果としては，脳組織酸素分圧の上昇により脳代謝が改善することや，脳血管床の減少や脳血管反応性の改善等により脳循環動態に変化が生じることによって神経機能が賦活されるのではないかと考えられる[1]。CDP-choline髄腔内投与とOHPとの併用による相乗効果については現在検討中である。

一方，7症例中4症例が全く無効であったことより，本療法にも限界があるものと思われる。本療法が奏効する意識レベルの下限はGCS 6点付近にあり，また，追視等のある程度の脳機能が残存する必要があると思われる。1964年Fasano[2]らも，意識レベルの良好な患者ほどOHPが有効であったと述べている。さらに今後の課題として，補助検査を駆使し，障害部位および範囲，残存する神経機能を適確に判断しながら本療法の効果を判定する必要があるものと思われる。

結　　語

7例の遷延性意識障害例に対してCDP-cholineの髄腔内投与とOHPとの併用を行い，3例に意識レベルの改善を認めた。種々の治療法が無効であった症例に対しても本療法を試みる価値があると思われる。

〔参　考　文　献〕

1) 西本　詮，長尾省吾：脳外科領域における高圧酸素療法，外科治療 28；37-44，1973
2) Fasano, V.A., et al: First observations on the use of oxygen under high atomospheric pressure for the treatment of traumatic coma. In: Clinical Application of Hyperbaric Oxygen. edited by Boerema, I. et al., Elsevier Publishing Company, Amsterdam, London, New York, p. 168, 1964