

## ゲルストマン症候群に対する高圧酸素療法

佐藤昇樹\* 滝沢貴昭\* 高橋一則\*  
佐能 昭\* 岡尾昭二郎\* 大田浩右\*

### はじめに

当院においては、昭和55年6月より高圧酸素装置を導入し、各種疾患に応用している。今回、我々はゲルストマン症候群を呈した脳血管障害患者に対して、OHP療法を施行し、CT所見、臨床所見により、治療効果の検討を行ったのでここに報告する。

### 対象及び方法



使用した高圧酸素装置は、田葉井製の1人用小型タンクで、2ATA60分1日1回を原則とした。対象は、昭和55年8月より1年間に、ゲルストマン症候群を呈しOHP療法を施行した8例の脳血管障害患者である。年齢は、9才から65才で、

男6例、女2例であり、6例は脳梗塞、2例はモヤモヤ病である。合併する神経症状として、8例中5例に失語症を認め、1例に片麻痺、1例に右同名性半盲、1例に一過性全健忘を認めた。発症からOHP療法開始までは、1日から20日であるが、4日以内に開始したものが6例である。OHP療法の回数は、4回から11回であり、全例にOHP療法施行前後にCT-Scanを行い検討した(表1)。

### 症 例

〈症例1〉 60才の男性。運動性失語症にて発症し、手指失認、左右失認、失書、失算などのゲルストマン症候群を認めた。第3病日よりOHPを行い、3回施行後、症状は著明に改善し、7回終

表 1

症 例	性	年 令	ゲルストマン症候群に合併する神経症状	OHP開始まで	OHP回数	入院時CT SCAN	
1	T・T	♂	60	運動性失語症	3日	7	
2	T・O	♂	58	運動性失語症	20日	6	
3	H・T	♀	64	全失語症	4日	11	
4	T・S	♂	59	一過性全健忘	1日	5	
5	T・I	♂	65	運動性失語症	2日	7	
6	Y・H	♂	43	全失語症	2日	4	
7	S・O	♂	9	片麻痺	2日	10	
8	H・T	♀	18	右同名性半盲	17日	10	

\*福山大田病院脳神経外科

症例3 H・T ♀ 64才

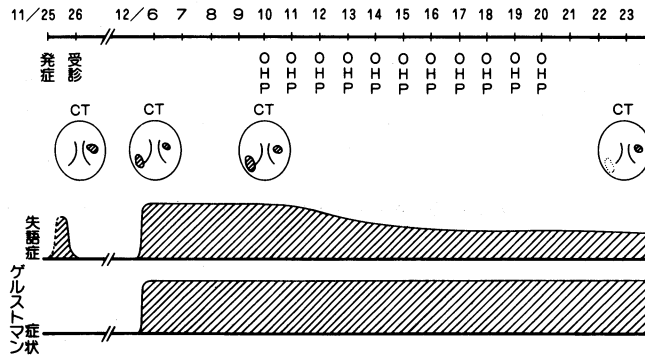


図1

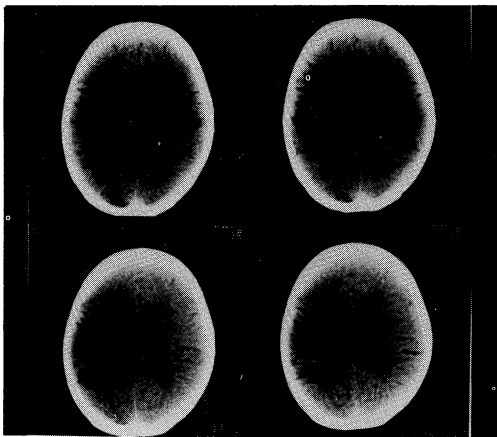


図2

了後、日常の会話に不自由を認めなくなった。OHP 前の CT に認められた左角回周囲の低吸収域は、OHP 7 回終了後、消失傾向を認めたが、さらに、4 週後の CT では、同部に再び明確な低吸収域を認めた。

〈症例 2〉 58 才の男性。運動性失語症にて発症し、ゲルストマン症候群を認めた。急性期、薬物治療を行うも症状の改善が軽度なため、第 20 病日より OHP を行った。開始後早期に効果を認めたが、以後不変なため、6 回にて終了した。CT 上、低吸収域には変化を認めなかった。

〈症例 3〉 64 才の女性。言語障害の TIA の既応をもち、失語症、ゲルストマン症候群にて発症した。第 4 病日より 11 回の OHP を行い、言語障害は改善するも、ゲルストマン症状の改善はなく、10 ヶ月後の現在なお、ゲルストマン症候群を呈している。図 1 はその臨床経過である。

CT 上の変化を図 2 に示すが、左側が OHP 施

表 2

神 経 症 状		著 効	有 効	無 効
ゲルストマン症状	8 例	3	3	2
失 語 症	5 例	4	1	0
片 麻 痺	1 例	0	1	0
半 盲	1 例	0	0	1

行前、右側が OHP11 回施行後である。OHP 前の CT にみられる左角回周囲の低吸収域は、OHP 後、著明に消失傾向にあった。なお、発症より、9 ヶ月後の CT にて、同部に再び明確な低吸収域を認めている。

〈症例 4〉 59 才の男性。ゲルストマン症候群を呈し、経過中、一過性全健忘を認めた。OHP 療法は無効であった。CT 上、多発性脳梗塞を認め、OHP 療法後、右側脳室周囲の低吸収域は不変であったが、左角回周囲の低吸収域は消失傾向にあった。

〈症例 5〉 65 才の男性。及び〈症例 6〉 43 才の男性。急性期 OHP 療法にて著効を認めた例であるが、CT 上の変化は認められなかった。

〈症例 7〉 7 才の男児。及び〈症例 8〉 18 才の女性。モヤモヤ病であるが、OHP にて症状の改善はあるも、CT 上の変化は、とくに認められなかった。

結果及び考察

臨床症状の改善にて、著効、有効、無効の 3 段階に評価しまとめたものが表 2 である。ゲルスト

マン症状に対しては、8例中3例に著効、3例に有効、2例に無効であった。著効例はすべて発症から3日以内の急性期にOHPを開始しており、3～4回施行後に症状の著明な改善を認めている。有効例2例は、第17病日、第20病日と、亜急性期に開始したものであり、施行前の臨床経過に比し、症状の改善を認めている。無効例2例は、いずれも多発性脳梗塞であり、CT上角回周囲の低吸収域の消失傾向にもかかわらず、症状の改善はみられなかった。言語障害に対しては、5例全例に効果がみられ、著効4例ではOHP開始早期に改善がみられた。片麻痺に対しては有効、同名性半盲に対しては無効であった。

虚血脳に対するOHPの効果については、なお、論議の多いところであるが、今回は、比較的意識状態の清明なゲルストマン症候群を対象にしたため、客観的評価の上に、自覚的評価も考慮することができた。虚血脳に対する酸素投与は、部位によっては、過酸化反応にて損傷する恐れもあるが、可逆性のある部位の回復を促進することにより病状が改善するものと考えられる。

#### ま と め

- (1) ゲルストマン症候群を呈した8例中6例にOHP効果がみられた。急性期に施行した4例の他、急性期に薬物治療を行い、亜急性期にOHPを施行した2例にも効果がみられた。
- (2) ゲルストマン症候群に合併する失語症に対しては、5例全例に効果がみられた。
- (3) 多発性病巣をもつものには、OHP効果は、あまり認められない。
- (4) OHP施行前後のCT-Scanの比較にて、8例中3例に、低吸収域の消失傾向を認めたが、臨床症状は、必ずしも改善しない。

#### 【参 考 文 献】

- 1) 中川翼：虚血脳，脳神経外科，8(5)：409-422，1980
- 2) 小暮久也：脳血管障害の薬物療法と将来の展望，最新医学，36(7)：1370-1377
- 3) 小暮久也：血行再建と脳のエネルギー代謝，脳神経外科 8：313-329，1980