

## 22. 意識障害に対する高圧酸素療法

木谷 泰治\* 後藤 文夫\* 藤田 達士\*

救急蘇生後の心肺機能の回復時点で問題になるのは脳機能の診断、予後の判定である。特にこれら重症患者の意識水準を知ることは治療効果を知る上からも重要であり、また、このような中枢神経障害に対する有効な治療法として期待されている高圧酸素療法の効果を検討するためにも、どうしても脳機能の客観的定量法が必要である。我々は、このような重篤な蘇生後の脳障害に対し、背景脳波及び光駆動脳波のパワースペクトラム分析と、聴性脳幹反応を測定することにより、ある程度客観的かつ定量的に意識水準変動を明らかにし、更に形態学的検査としての CT Scan や細胞膜モデルとしての赤血球内電解質測定を比較検討して高圧酸素療法の有効性を調べた。

### 対象および方法

対象は諸種のショックや心停止をおこし、蘇生後意識障害患者で高圧酸素療法を行ったものである。方法：意識水準の客観的な定量法として、背景脳波上からではわからない脳機能を、光や音刺激誘発電位をコンピューター処理して分析し判定した。即ち浅い昏睡状態の判定には、光駆動（間歇的光刺激）に対する応答脳波のパワースペクトラムを取ると、各光駆動に対する同調性が調べられ脳機能が定量化される。平坦脳波を示すような重篤な深昏睡状態の判定には、背景脳波分析は不可能であるので、Starr らによって報告されている聴覚誘発反応中の速反応である聴性脳幹反応を測定し、脳機能の定量分析の可能性を検討した。これらの変化は、CT Scan による形態学的所見

や、赤血球内電解質 Na 値による細胞膜モデルの所見と比較することによって確かめると共に、高圧酸素療法の治療効果を明らかにした。

### 結 果

症例 I：15才男子。煉炭コタツによる急性 CO 中毒症で、自宅の煉炭コタツの中で発見された。図 1 は左側が正常脳波（Oz-Pz 双極脳波で光駆動時）。右がこの症例のもので、上段が5時間後の脳波のパワースペクトラムである。縦軸は刺激頻度と、そのパワーを、横軸に周波数を示している。0 は被刺激時の背景脳波を示し、明らかに徐波化している。しかし、光駆動を行うと、わずかな同調性があり、連日高圧酸素療法を施行した。OHP療法（2.5ATA）5回後の下段のパワースペクトラムに示す通り、 $\alpha$  帯域の同調性が増し、高次の同調性も出現し始め、徐波の消失が見られ、意識レベルが正常に回復していく過程が客観的に観察され、OHP療法の効果も顕著であった。20回目のOHP療法終了時には日常生活に全く支障のない状況にまで回復した。

症例 II：31才男子。術中心停止し、蘇生後意識回復せず、低体温、高圧酸素療法を施行した。図 2. 左のように赤血球中電解質 RNa の上昇が長期間持続し Sick cell の存在が認められた重篤な症例である。このような重篤な症例の脳波は平坦で、パワースペクトラムでは判定不能であるため、脳幹の萎縮の可能性が疑われ、聴性脳幹反応を判定した。図 2. 右は左端の時期には反応を示し、脳幹機能は保持していたが、OHP療法にもかかわらず、右端の時期には最大音圧 110dB にも反応が消失し、脳機能低下が明瞭に証明された。この

\*群馬大学医学部麻酔学教室

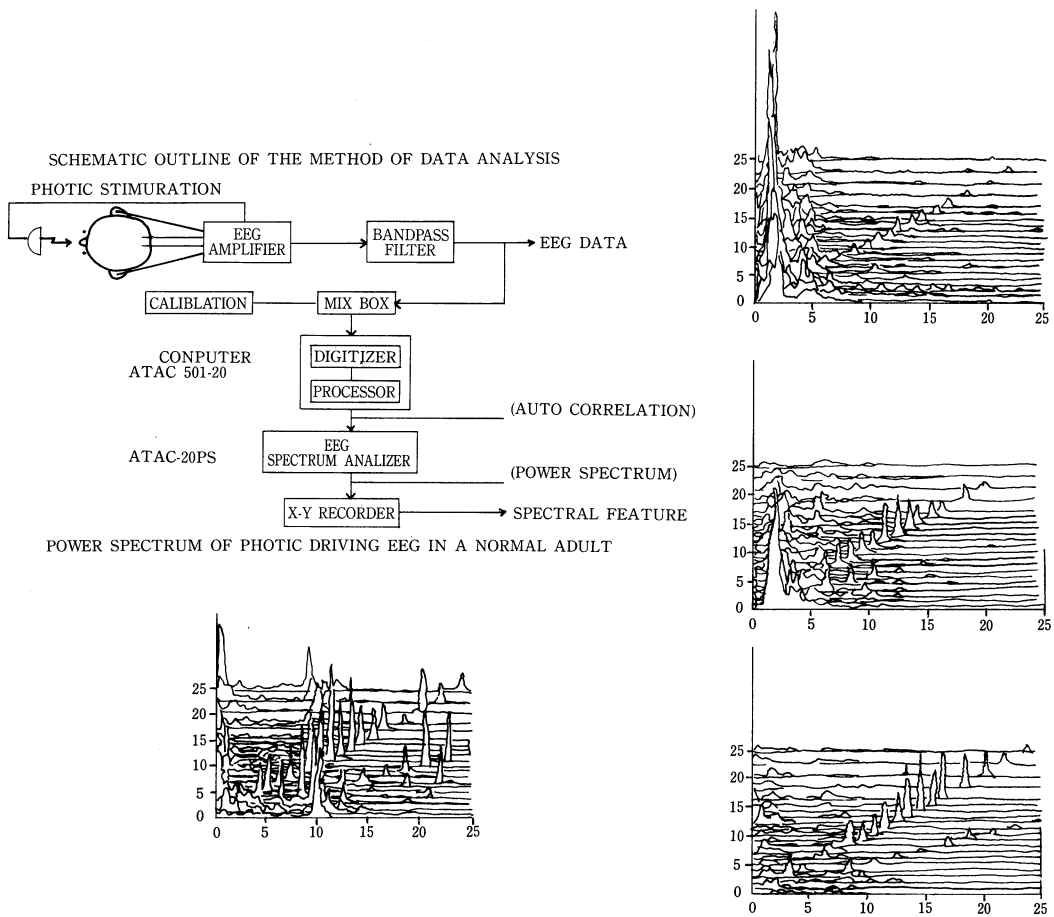


図1 左は正常人における光駆動脳波に対する応答脳波（O<sub>2</sub>-P<sub>2</sub>誘導）のパワースペクトラム。右は症例Iの急性期のOHPの効果。上は入院時のもの：同調性が低く徐波化が強いのがわかる。中は治療中のもの：同調性の回復が顕著である。下はOHP 5回後：高次同調性も現れ、徐波も消失した。正常人に比較すれば低下している。

間の変化を CT Scan で観察すると、図2右下で示す通り、AからCと脳室の拡大が著明になり、第4脳室の拡大、即ち、Olino-ponto-cerebellarの変性が器質的にも証明され、BSRの所見とよく一致している。

症例III：5ヶ月女子。術中心停止蘇生後の意識障害患者、図3。上はそのBSRである。左端のように最大音圧110dBで1波のみしか反応せず、脳幹、皮質障害が認められているが、OHP療法により、右端のように回復していくのが客観的に定量化され、Starrらの報告のように1波のみの患者の回復の可能性が認められた。この患者は皮質レベルのCortical Blindnessが疑われたため、

Retinogramをとってみると、図3下のように後頭部の反応が消失し、電気生理学的にも証明された。この患者のCT Scanでも、後頭部にLow-densityの部位が認められたが、現在は灯を追う程度には回復している。

症例IV：2才女子。蘇生直後には、やはりCortical Blindnessが疑われ、上の視覚誘発反応で、右の後頭部のBlindnessが認められた。BSRの反応は100dBまでしか認められなかったのが、OHP療法により回復が見られ、右のようにCortical Blindnessも消失し、BSRも60dBでも反応が認められ回復している。この患者のCT Scanの変化を見ると、後頭部の変化は、3ヶ月後

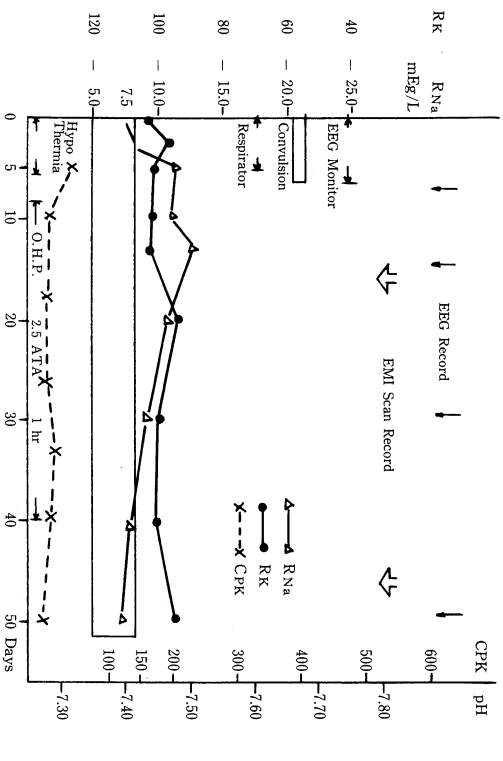
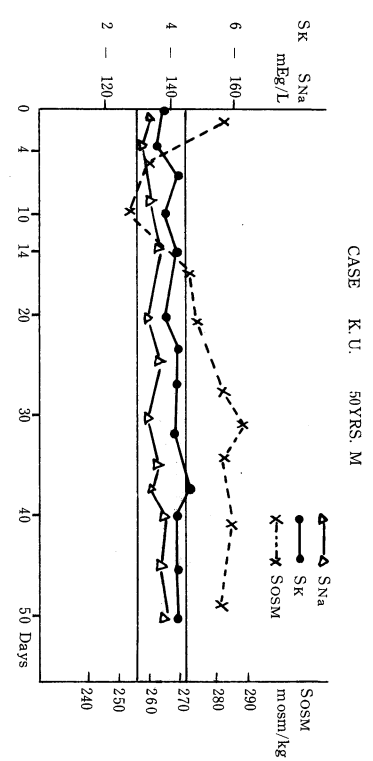
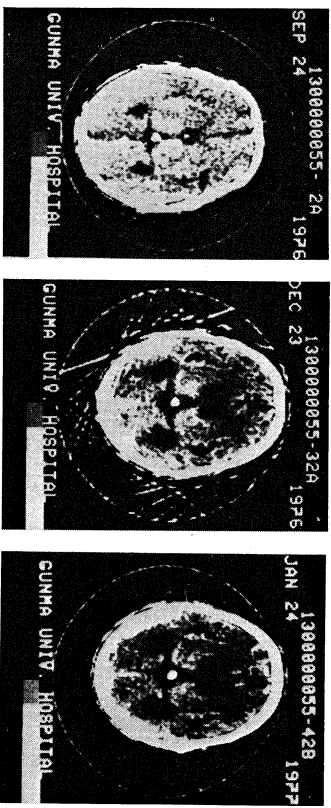
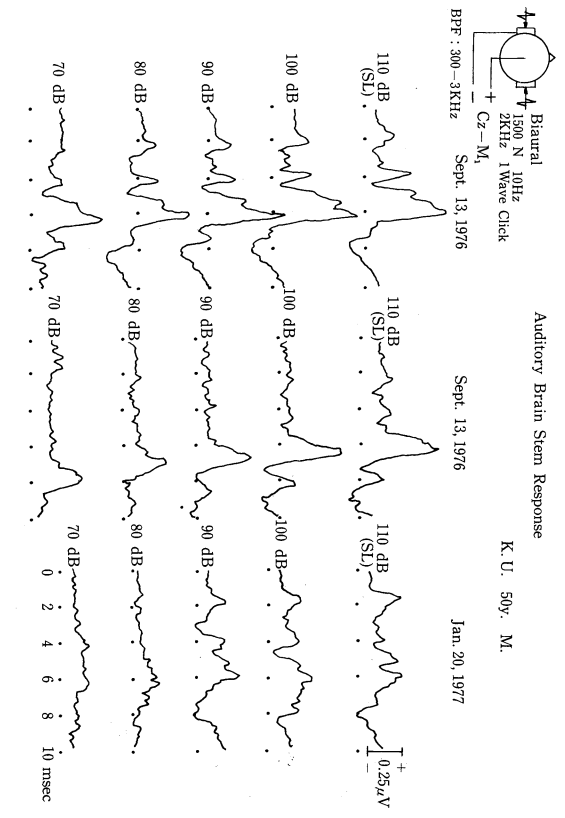


図2 症例IIの臨床経過を左側に示す。赤血球内電解質RNAの上昇が顕著でOHP治療中も上昇していた。右側上は、BSSR, 下はCT Scanの経過を示す。BSSRの低下につれて、形態学的にもCT Scanで証明されている(第4脳室の拡大)。



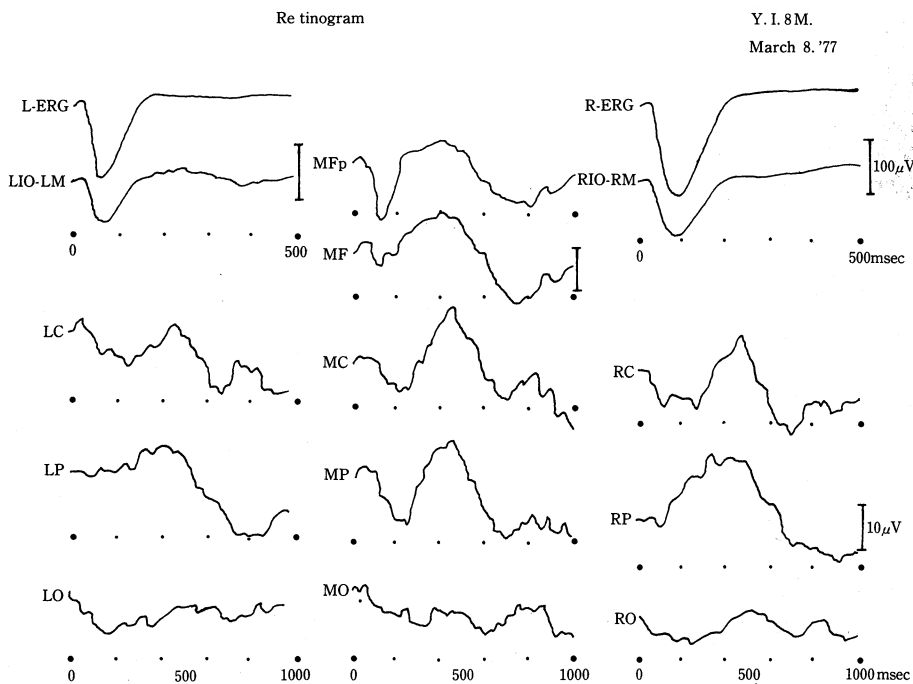
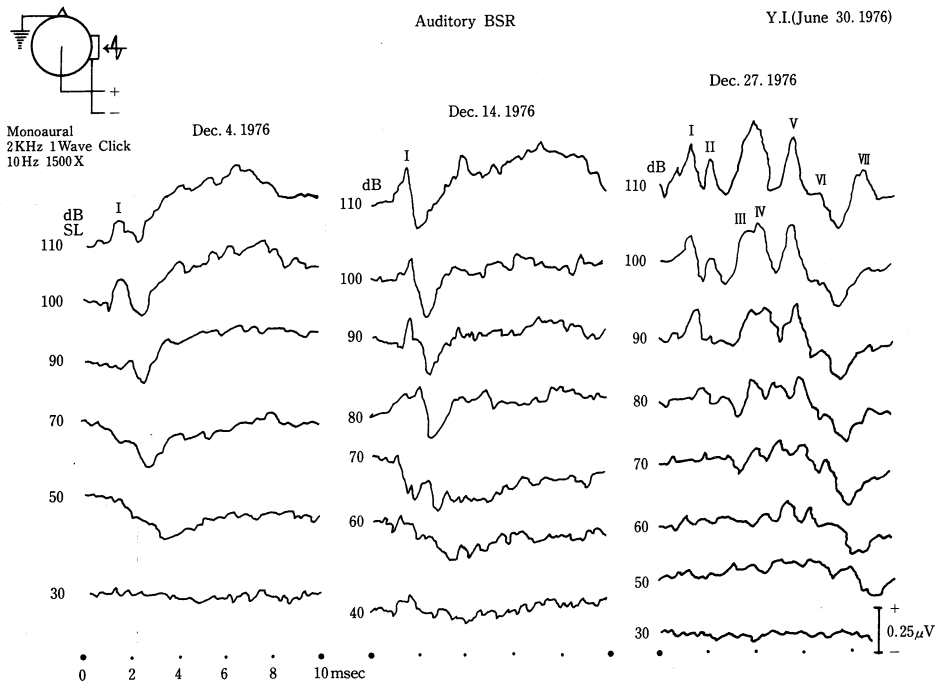
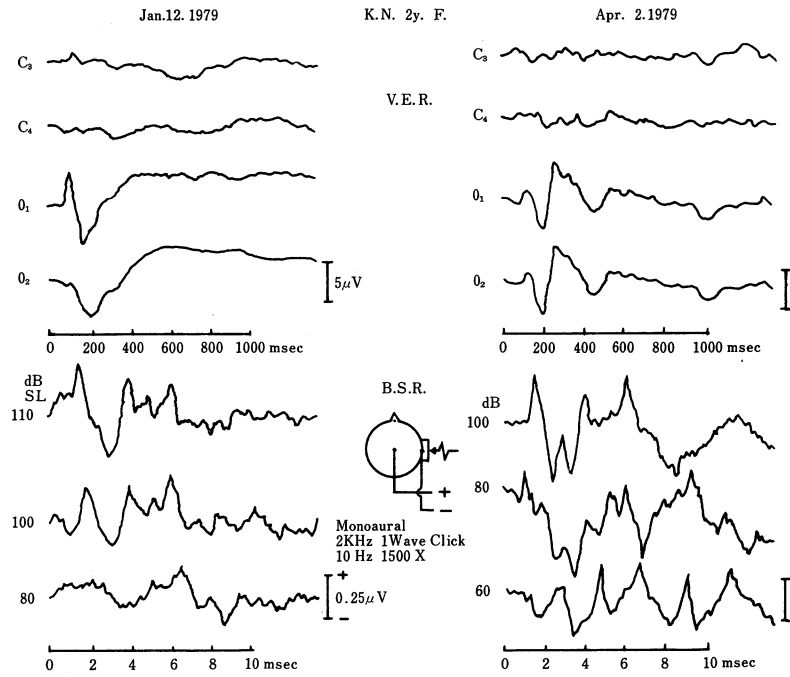
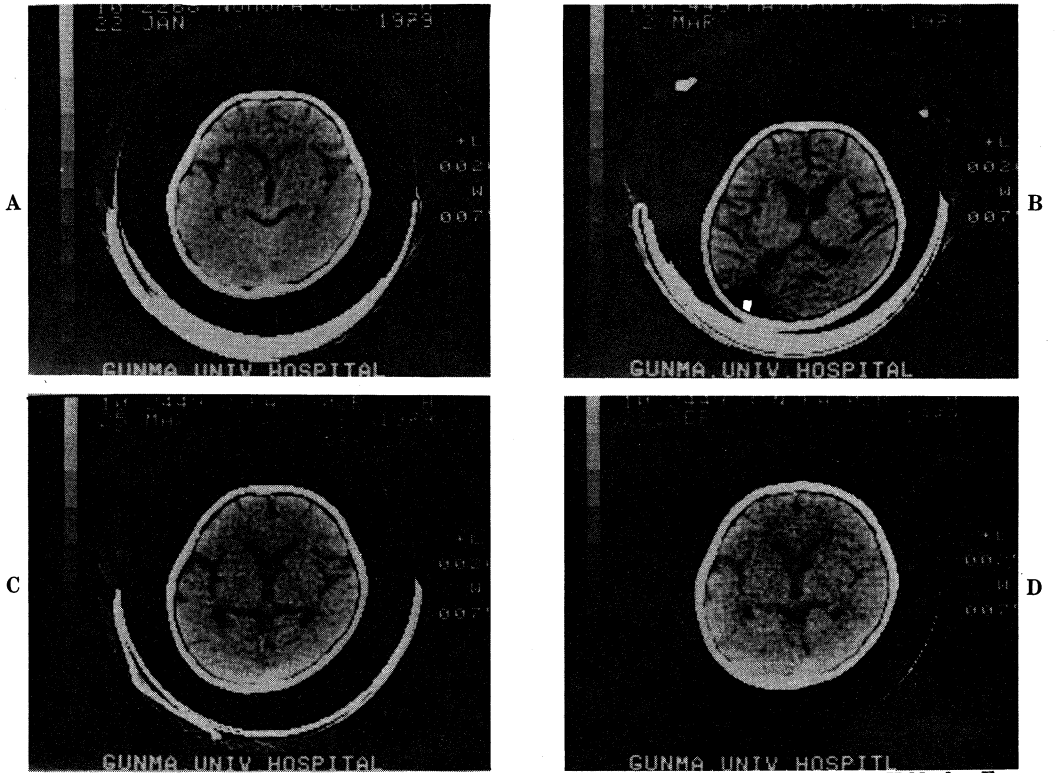


図3 症例III 上は、BSRの変化で第1波のみの脳波もOHP療法によって、次第に回復する経過がわかる。しかし下段のRetinogramのようにCortical Blindnessが証明された。(後頭部の反応が消失している)



Coputerized Tomography



K.N. 2y. F.

図4 症例ⅣのVER (視覚誘発反応) BSR及びCT Scanの経過を示す。高圧酸素療法により、VERでも後頭部のBlindnessの回復が証明され、BSRの明らかな回復も顕著であった。興味深いことにはCT Scanによって脳萎縮の回復が証明された。

の CT Scan では、明瞭な萎縮を示したが、次第に回復し9ヶ月後には、かなり回復しているのがわかる。このように、CT Scan で萎縮像を示した症例でも小児の場合は意外と回復することが生理学的検査とよく一致して認められOHP療法のこれら意識障害患者に対する適応の可能性が示唆された。以上、光駆動脳波のパワースペクトラムは、皮質視床回路の機能を、BSRは脳幹即ち、Olino-ponto-cerebellar 機能をよく示すので、頭蓋内形態学的検索法としてのCT Scan との組合せにより、脳障害患者の予後、回復後の病変の局在性の診断という二つの問題に対して程度が明らかにされ、OHP療法の臨床的有意性を示唆することができた。

#### 〔参 考 文 献〕

- 1) Fujita, T., Kitani, Y., et al.: Intracellular electrolytes in erythrocytes during and after shock. Relation to impaired consciousness. J., 18 : 345, 1978.
- 2) Marsh, M. L., Marshall, L. F., Shapiro, H. M. : Neurosurgical intensive care. Anesthesiology 47 : 149, 1977.
- 3) Starr, A., and Achor, J.: Auditory brainstem response in neurological disease. Arch Neurol., 32 : 761, 1975.
- 4) Gilroy, J., Lynn, G.E.: Computerized tomography and auditory evoked potentials. Arch Neurol., 35 : 143, 1978.
- 5) Koch, A., and Vermeuler-Cranch, D.M.E.: The use of hyperbaric oxygen following cardiac arrest. Brit. J. Anaesth., 34 : 738, 1952.