A－9　脳外科疾患に対するHyperbaric therapyの検討

（岩手医大）　金谷春之，石川育成，根本忠夫，渕沢敬吉
佐野洋爾，小島一夫，広国男也，大内忠雄

高気圧環境の医学的応用が脚光を浴び，各施設に於て検討が加えられているが，私共も昨年9月よりHyperbaric therapyを脳外科疾患特に，脳卒中の手術例，非手術例および重症頭部外傷，頭部外傷後遺症などを中心にその効果について検討を加えているが，予想以上の成績を得，2，3の学会にも既に発表した。

本療法施行症例は37例で，脳卒中は11例，そのうち高血圧性脳出血8例，脳梗塞2例，内頸動脈閉塞症1例で，高血圧性脳出血8例中2例は血腫剔除例である。頭部外傷例は26例で，そのうち脳挫傷兼頭蓋内血腫剔除例5例，脳挫傷5例，頭部外傷後遺症16例である。

加圧方法はaccidentを避けるため絶対圧2気圧までで，主として空気加圧としているが，脳卒中急性期及び重症頭部外傷例には酸素吸入をおこなっている。

今までおこなってきたHyperbaric therapy施行症例のうち特徴的な2，3を紹介すると，(1)．川村某　43才男で，図1に示すように高血圧性脳出血剔除後の右不全麻痺例に術後90日目より治療を開始したところ，施行前に存在した頭痛，頭重感，耳めいなどは2，3回の加圧で軽快し，特に麻痺側の上下肢はchamber内では通常よりも苦労なく可動的になるようである。一方精神情動面の改善は3～5回目頃よりみられ，特に感情の表現が豊かになり，記憶も次第に回復するようである。不全麻痺の回復は他症状に比しやゝおくれるが，起立，歩行，階段の昇降などは独力で可能となり，20回の加圧で不全麻痺はほゞ50％以上の改善をみとめた。

又加圧中の脳波所見（図2）では前頭葉にみられたslow waveが，2気圧でrhythmicalなnormalize patternに変化し，脳波上からも本療法の有効性を示す結果である。

図1　Hyperbaric therapyに於る高血圧性脳出血後遺症状の経過

川村　某　43才

出血発作後3日目血腫剔除，右不全麻痺を残し，術後90日目より治療開始



図2　Hyperbaric の E.E.G.

川村　某

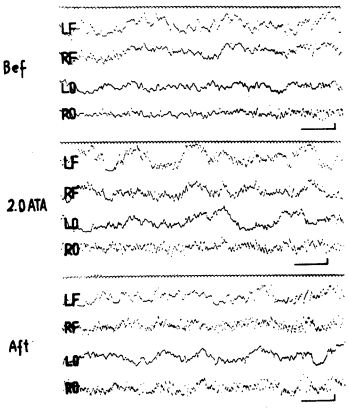

(2)．橋　某　69才女，図3に示すように高血圧性脳出血急性期例で，脳卒中発作3時間後

深昏睡となり最悪な一般状態を示し，手術の適応外の症例であったが，2気圧のHyperbaric therapy をおこなってみた。加圧中は呼吸，脈拍数，血圧などの一般状態及び脳波上に改善を示し，意識も半昏睡となり一見，Hyperbaric therapy の効果を示したかに見えたが，減圧経過中に意識は再び深昏睡となり，頻脈，呼吸促迫など一般状態が加圧前に戻り，約30分後，呼吸麻痺により死亡した。このような苦い経験から，高血圧性脳出血急性期のように血腫による諸病態の変化が強いような症例には少くとも積極的治療は避け，一般状態の回復を待ったあとに慎重におこなうか，又加圧方法に一考をすべきであろうと痛感した。

図3　Hyperbaric therapy における高血圧性脳出血急性の経過

橘 某 69♀

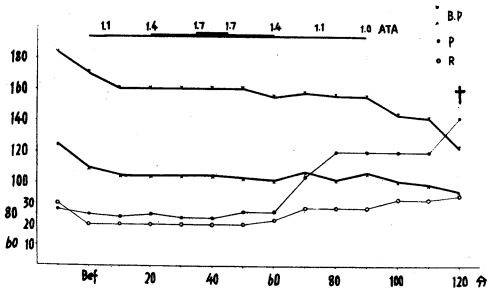

図4　脳挫傷・頭蓋内血腫に対する高気圧治療の効果

◎著効　○有効　◐やや有効　●無効

	症例	血腫量	意識	運動	知覚	記憶	精情	言語
脳挫傷・頭蓋内血腫（術后）	K.E	20	／	◎	◎	◎	／	◎
	I.T	100	◎	◎	◎	◎	／	◎
	S.K	110	◎	◐	○	◐	●	◐
	Y.Y	120	●	●	●	／	／	／
	C.S	26	●	●	●	／	／	／
脳挫傷	Y.Y		／	◎	◎	／	／	／
	H.T		◎	◐	○	◎	○	◐
	S.T		◎	◐	◐	◐	◎	◎
	Y.Y		／	◎	／	○	／	○
	S.A		／	○	○	◎	◎	○

図5　外傷後遺症状の消失又は改善と加圧回数との相関

	前	1	2	3	4	5	6	7	8	9	10	11	12
頭痛	8	4	2	1		1							
頭重	10		2	4	2	1		1					
めまい	4			2		1	1						
耳鳴	4				2		1		1				
難聴	3								1	1	1		
視力障害	1												
知覚異常	3						1			1		1	
記憶障害	4				1	1			1		1		
感情障害	2				1	1							
言語障害	2				1			1					

頭部外傷急性期の脳挫傷及び頭蓋内血腫合併例の10例についての諸症の変化を図4に示すが，脳挫傷及び頭蓋内血腫を合併した重症例（手術例）5例のうち3例は諸症状に著効を示し，血腫剔除後のHyperbaric therapy の有効性を感じせしめたが，最重症型の2例は不幸にも失った。これの解剖所見では夫々脳橋に拇指頭大の血腫及び軟化巣をみとめており，脳幹損傷或はそれを合併するようなものには効果がないようであり，前項の高血圧性脳出血重症急性期の例における結果もうなづける。脳挫傷では全例に著効及び有効で意識障害を有した2例は夫々意識が正常に回復した。外傷後遺症では種々の治療で症状の改善が困難な症例16例に試みたところ，予期以上の効果をみとめ，特に頭痛，頭重は数回の加圧で効果があり他症状も次第に回復を示した。

以上の症状改善が，只溶解酸素の増加に基く脳組織のanoxia改善のみに原因を求めてよいのか，又脳組織が酸素加によって回復し得る状態にある症例のみに効果を示すものか不明であり，今後検討すべき問題であるが，これを解明すべく酸素電極法による脳各組織のPO_2，矢状静脈洞のPCO_2など，ガス分析などを追究中である。