A－7　脳手術后の術后障害に対する高圧酸素療法について

東大中央手術部　明石　勝興、高木　忠信
東大脳神経外科　喜多村　孝一

最近、高圧酸素療法に対する関心は高まり、種々の方面に応用されている。私達東大脳外科においても、数年前に、種々の疾患に応用してみたが、症例が悪く、良い結果を得られなかった。1昨年、脳動静脈奇形に人工塞栓術を行い、術后、左片麻痺をきたした患者に応用した所、100％O_2，3.2ATA加圧中、左上下肢をかなり活撥に動かした例を経験してから、脳外科領域における高圧酸素療法の重要性を再確認した。

最近、私達は数例の患者に高圧酸素療法を行ったので、代表的な例を報告する。加圧時間は症例により異なるが20～60分、大部分は20分前後である。最大加圧3ATA、約1時間維持する。減圧は20～30分，治療中のタンク内の温度上昇は約2～3°C，タンク内の酸素濃度は、1気圧21％から、急激に上昇し、最大気圧に達する頃には、71～75％になり、減圧後まで、略一定である。

私達が今回、対象とした症例は、

I. 開頭術后の意識障害や片麻痺等の神経症状のある症例

II. 脳血管障害による後遺症

について、高圧酸素療法を行ったので、その臨床経験を主に報告する。

K.K. 48. ♀. Lt. Sphenoidal ridge meningioma

術前には、視力低下、頭痛及び著明な choked discs があり、左頸動脈撮影で、Tumor stain の得られた例である。手術は左前頭開頭で、腫瘍の全摘出を行った。この際、左内頸動脈より出血をきたし、これを clip した。術后意識回復せず、左手は無意識に動かすが、右片麻痺は完全で、経管栄養を30日続けていた症例に高圧酸素療法を行った。3ATAに達する頃、目は、ぱっちりとあけ、左手をあげろ、手をにぎれの指示に応じ、意識状態の改善を見た。しかし麻痺側の右上下肢は動かない。脳波検査では diffuse low voltage でα波に乏しく slow wave が主であったのに，（図1）

[図1]

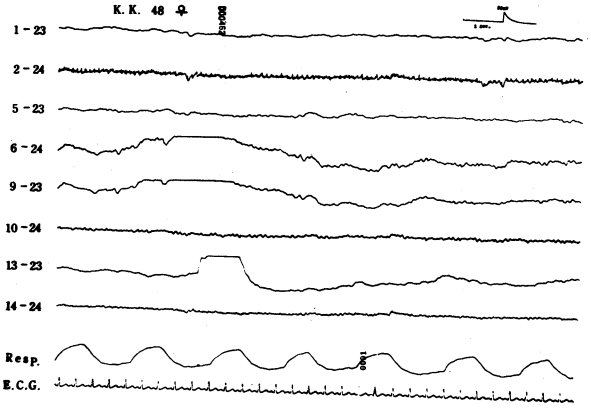

slow α が出現し、左側にも脳波が出現した。（図2）

第2回目の高圧酸素療法の時には、麻痺側の上肢をつねると逃避反応を示すようになり、その後病室にても、右手足を無意識に動かすようになった。第4回目の高圧酸素療法の際に、腰部クモ膜下腔に留置したカテーテルを Transducer に接続し、lumbar C.S.F pressure の連続記録をとった所、加圧中、圧は低下し、減圧後

圧は上昇した。（図3）

M.S. 31. ♀ Rt. ventricle tumor

術前には、頭痛を訴え、choked discs が強かった。空気脳室撮影で、右側脳室Trigonumの部に陰影欠損を認め、右頸動脈撮影静脈相で、venous angleの拡大を示し、腫瘍が視床部までひろがっていることを示唆する。手術は右側頭開頭で、右側脳室を開放し、腫瘍の一部を除去したが、視床部への障害が強く、術后意識は回復せず、右上下肢は無意識に動かすが、左片麻痺をきたした例に、翌日より高圧酸素療法を行った。第1回目で、麻痺側の左足を動かし、脳波の改善も著明であった。第2回目には左上下肢を指示通り動かし、名前、年令を正しく答えられるようになり、受持医及び家族の喜びは絶大であった。

脳血管障害後遺症については、片麻痺、知能低下、言語障害、その他について改善を見ているが、主に片麻痺に対して、筋電図を使用して、回復の過程を見ている。まだ自発的には動かせないのに、筋電図でdischageを認めて、患者さんに今によくなるという希望を与える事ができる。

[図2]

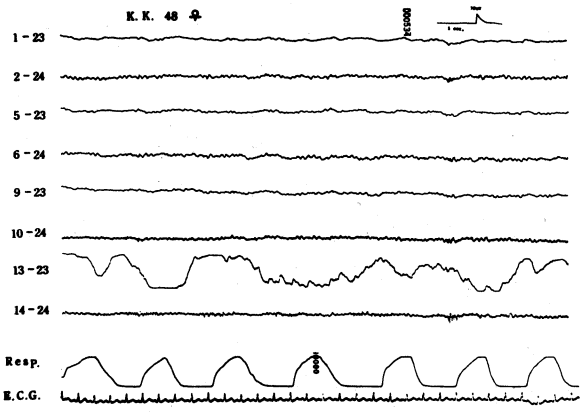

[図3]

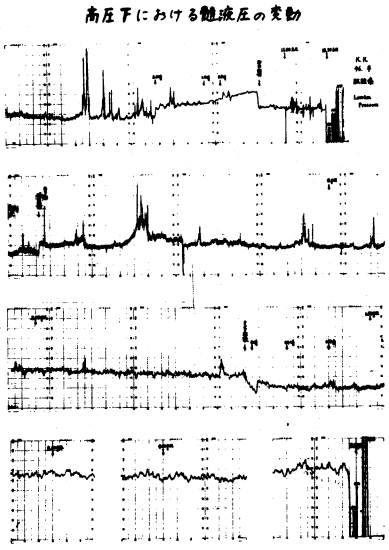

このように、開頭術后の意識障害や種々の神経症状に、又脳血管障害後遺症等に、高圧酸素療法はかなりの効果を示す。血液中に溶解したO_2により、Metabolic balanceの改善と脳血流量の変化、それに伴う頭蓋内圧の低下が、良好な結果を生む原因と考えられる。しかし高圧酸素治療中に症状の改善を見、タンクから出して長時間経過すると、後退を示す。この前進、後退をくり返しながら、段々と好転していくので、劇的な効果を、全症例に期待するのは危険である。